РОССИЙСКОЕ КАРДИОЛОГИЧЕСКОЕ ОБЩЕСТВО

Белялов Фарид Исмагильевич

# Проблемы и решения в кардиологической практике

Иркутск 25.11.2023

## Пациент М., 31 год

- В 2019 отмечал одышку при подъеме на 3 этаж, позднее одышка сохранялась только при беге.
  Перенес пневмонии в 2013, 2014, 2015, 2017.
  Продолжает тренирующие нагрузки по совету тренера по боксу (350 приседаний, турник, отжимание).

21.10.2023 9:38:53 ЭКГ с пробой [ЭКГ на вдохе] , 31 год, пол: мужской

Поли-Спектр.NET © Нейрософт www.neurosoft.com

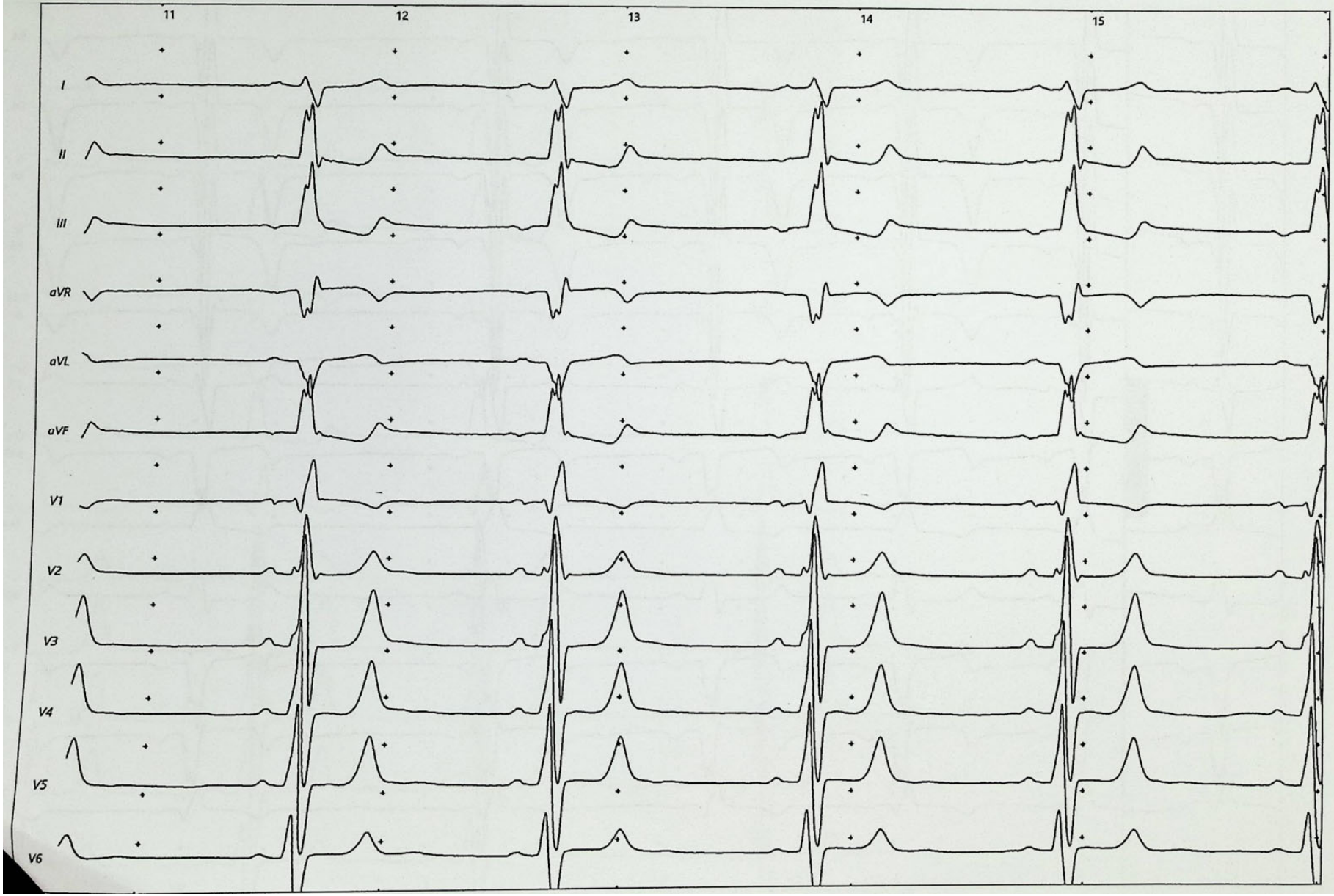

## ПРОТОКОЛ: 1Б1002 — Эхокардиография

**Дата проведения исследования (консультации):** 21.10.2023

**Дата формирования заключительного протокола:** 21.10.2023

**Ультразвуковой сканер:**
Toshiba Aplio 500, датчик PST-25BT, частота: 1,8-4,7 МГц

**Описание:**
Рост: 170 см. Вес: 56 кг. ИМТ: 19 кг/м2. ППТ: 1.65 м2.
**Аорта** на уровне синусов Вальсальвы 2.6 см.
**Левое предсердие** 3.9 х 4.0 см, в четырехкамерной позиции. Объем левого предсердия 39 мл. Индекс объема ЛП 23.64 мл/м2.
**Правое предсердие** 5.3 х 6.6 см, в четырехкамерной позиции.
**Правый желудочек (В-режим)** 4.8 см, в четырехкамерной позиции в приточном отделе; толщина миокарда ПЖ в диастолу 0.3 см.
**Левый желудочек:** Толщина миокарда ЛЖ в диастолу ЗСЛЖ 0.8 см. МЖП 0.8 см. ОТС 0.37. ММЛЖ. 105.33 гр. ИММЛЖ: 63.84 гр/м2.
**Систолическая функция ЛЖ:**
метод Тейхгольца: КДР: 4.3 см. КСР: 2.7 см. УО 56 мл. ФВ 67 %.
метод Симпсона:
КДО 75 мл., индекс КДО 45.45 мл/м2, КСО 26 мл. УО 49 мл. ФВ 65 %.
Тип выброса 0.9 м/с, нормокинетический.
**Диастолическая функция ЛЖ:** тип наполнения 0.57/ 1.0 м/с, нарушение релаксации. Е/А- 0.57. ЧСС 66 уд. в мин.
Зоны акинезии – не выявлены.
**Клапанный аппарат:**
Аортальный клапан: трехстворчатый, створки не уплотнены, подвижны. Поток через клапан ламинарный . Регургитация не выявлена.
Митральный клапан: створки не уплотнены, подвижны. Поток через клапан ламинарный . Регургитация не выявлена.
Трикуспидальный клапан: створки не изменены. Поток через клапан ламинарный Регургитация III степени, min диаметр проксимальной части струи регургитации (вена контракта) 7.5 мм. V max регургитации 3.5 м/с.
Клапан легочной артерии: створки не изменены. Поток через клапан ламинарный Регургитация не выявлена.
**Легочная артерия** на уровне клапана d 2.2 см, не расширена.
Систолическое давление в ЛА 55 мм.рт.ст. рассчитанное по трикуспидальной регургитации. Признаки легочной гипертензии выявлены.
D НПВ 1.8 см, коллабирует на вдохе менее 50%, с эффектом спонтанного контрастирования.
Qp/Qs 2.5 / 1
В средней трети МПП лоцируется дефект 1.5 см, со сбросом кровотока слева направо.

**Заключение:**
Вторичный ДМПП, с гиперволемией по МКК, дилатацией правых отделов сердца и выраженной легочной гипертензии.
Признаки нарушения релаксации миокарда ЛЖ.
Глобальная систолическая функция ЛЖ сохранена. ФВ (метод Симпсона) 65 %.
*Заключение не является клиническим диагнозом. Для уточнения клинического диагноза необходимо обратиться к лечащему врачу.*

Норма систолического давления в легочной артерии <30 мм рт. ст.

# Пациент Я., 65 лет

- С ноября 2022 года беспокоит постоянное жжение в верхней части груди (+на приеме) не связанное с ходьбой, положением тела, при пальпации слева болезненность (но не жжение).
- Госпитализировался в дважды, по 2 раза консультации гастроэнтеролога (иПП, цитопротекторы), кардиолога (антиангинальные препараты), невролога (актовегин, пентоксифиллин, мексидол) - без эффекта от рекомендованного лечения. С февраля 2023 оставил работу водителем.

**Дата: 28.06.2023**

# Эхокардиография

Система РуСкан 65М

Акустическое окно хорошее

**Аорта** на уровне клапана 3,1 см, стенки изменены, гиперэхогенные, утолщены. Нормокинез Восходящий отдел аорты-3,6 см.

**Аортальный клапан** расхождение 1,6 см, 3х створчатый, створки утолщены, гиперэхогенные подвижность сохранена. На створках патологических образований нет.

PG на аортальном клапане 6,97 мм.рт.ст., регургитация I степени.

**Левое предсердие** 3,0 х 3,0 х 4,2 см, в его просвете дополнительных эхосигналов не выявлено Устья легочных вен не расширены.

**Митральный клапан** расхождение 2,6 см, створки - тонкие, не изменены, дискордантные На-створках патологических образований нет. Регургитация подклапанная

**Правое предсердие** 2,8 х 3,9 см, в его просвете дополнительных эхосигналов не выявлено.

**Трикуспидальный клапан** створки тонкие. На створках патологических образований нет регургитация не выявлена.

**Межпредсердная перегородка** непрерывна.

**Легочная артерия** 1,9 см на уровне фиброзного кольца.

**Клапан легочной артерии** створки тонкие, не изменены. PG на КЛА 1,68 мм.рт.ст, систолическая скорость кровотока 0,64 м/с, регургитация не выявлена.

**Правый желудочек 2,3** см в приточном отделе из апикального доступа, в B-mode.

**Расчетное давление** в правом желудочке (по трикуспидальной регургитации) 17,8 мм.рт.ст.

**Левый желудочек**: КДР 4,6 см , КСР 2,9 см , ФВ 65 % МЖП(д) 1,1 см, ЗСЛЖ(д) 1,1 см.

**Межжелудочковая перегородка** непрерывна.

**Зоны диссинергии**: не выявлено.

**Листки перикарда** не утолщены, в перикарде жидкость не выявлена

**Тип наполнения** левого желудочка нормальный

**Тип выброса** из левого желудочка: нормокинетический 0,85 м/с

Заключение: **Дегенеративные изменения АО, АК.** Нед ато АК – I ст

Д пациен.:

Дата рождения:

Воз: 0 лет

Gender: Жен.

Sample Type: Сывор

Дата взятия 18.09.2023

Отделение: **пол уч 2**

| Chemistry | Result | Unit | Флаг | Реф.диап |
|---|---|---|---|---|
| Глюкоза | 5.9 | mmol/L | ^ | 3.5-5.5 |
| Холестерин | 4.84 | mmol/L | | ≤5.60 |
| АСТ | 17.7 | U/L | | ≤31.0 |
| АЛТ | 17.9 | U/L | | ≤34.0 |
| AST/ALT | 1.0 | | | |
| Креатинин | 76.7 | µmol/L | | 44.0-97.0 |
| Мочевая ки | 353.8 | µmol/L | | 137.0-363.0 |
| α-АМИЛАЗА | 89.3 | U/L | | 28.0-100.0 |
| ЛПНП. | 2.60 | mmol/L | | ≤4.20 |

Дата/вр.заказа: 18.09.2023 **Дата/вр. теста** 18.09.2023 Дата/вр.печ. 18.09.2023 11:5

Код пробы: 935 Тест вр: 18-09-2023 11:30 Отделен: УЧ 2 № мес. :

Клинич.диагн.: Реж: WB CBC+DIFF

| Параметр | Результат | Единица | Ном.диапаз |
|---|---|---|---|
| **WBC** | **6.67** | **x10^9/L** | **4.00 - 10.00** |
| Neu% | 53.9 | % | 50.0 - 70.0 |
| Lym% | 36.7 | % | 20.0 - 40.0 |
| Mon% | 5.9 | % | 3.0 - 12.0 |
| Eos% | 3.2 | % | 0.5 - 5.0 |
| Bas% | 0.3 | % | 0.0 - 1.0 |
| Neu# | 3.60 | x10^9/L | 2.00 - 7.00 |
| Lym# | 2.45 | x10^9/L | 0.80 - 4.00 |
| Mon# | 0.39 | x10^9/L | 0.12 - 1.20 |
| Eos# | 0.21 | x10^9/L | 0.02 - 0.50 |
| Bas# | 0.02 | x10^9/L | 0.00 - 0.10 |
| * ALY% | 0.4 | % | 0.0 - 2.0 |
| * LIC% | 0.0 | % | 0.0 - 2.5 |
| * ALY# | 0.02 | x10^9/L | 0.00 - 0.20 |
| * LIC# | 0.00 | x10^9/L | 0.00 - 0.20 |

"*" - только для иссл. целей, не для диагностики

| Параметр | Результат | Единица | Ном.диапаз |
|---|---|---|---|
| **RBC** | **5.22** | **x10^12/L** | **3.50 - 5.50** |
| **HGB** | **157** | **g/L** | **110 - 160** |
| HCT | 48.9 | % | 37.0 - 54.0 |
| MCV | 93.7 | fL | 80.0 - 100.0 |
| MCH | 30.1 | pg | 27.0 - 34.0 |
| MCHC | 321 | g/L | 320 - 360 |
| RDW-CV | 12.6 | % | 11.0 - 16.0 |
| RDW-SD | 49.3 | fL | 35.0 - 56.0 |
| **PLT** | **211** | **x10^9/L** | **100 - 300** |
| MPV | 10.6 | fL | 6.5 - 12.0 |
| PDW | 16.2 | | 9.0 - 17.0 |
| PCT | 0.224 | % | 0.108 - 0.282 |

**СОЭ:** 6 **мм/ч**

**П/ С/ Э/ М/ Л/**

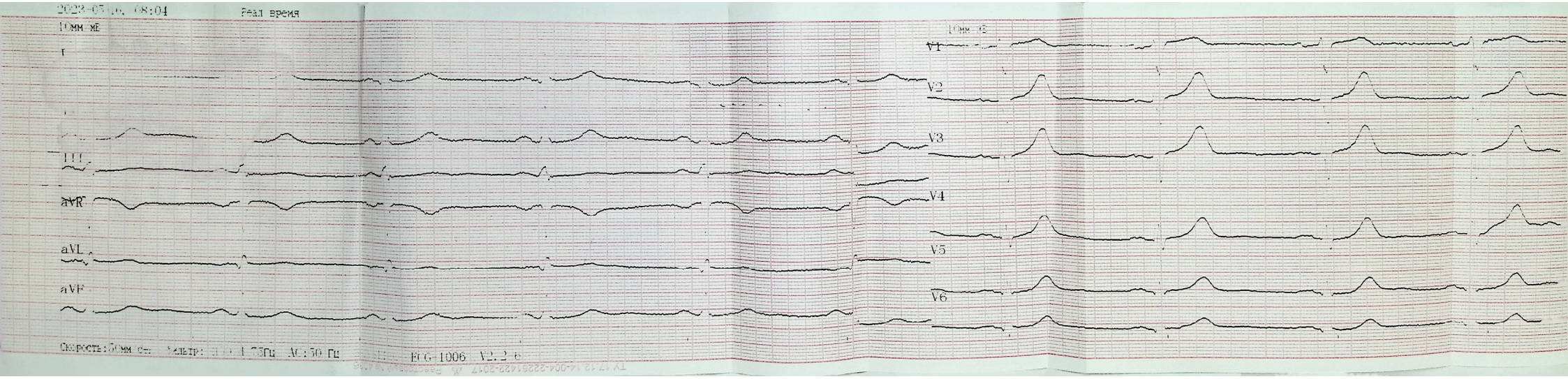
2023-03 ,08:04
Реал время
10мм/мВ
I
II
III
aVR
aVL
aVF
10мм/мВ
V1
V2
V3
V4
V5
V6
Скорость:50мм/с
ECG-1006 V2.2 e

обследовании в кардиологическом отделении с 13.04.2023 по 17.04.2023.

**Диагноз:**

ИБС стабильная стенокардия III ФК КАГ от 13.04.2023 года Патологии не выявлено.

ХСН I. ФК II..

Гипертоническая болезнь III стадия риск IV (ИБС , пол , возраст, наследственность, дислипидемия).

Контролируемое течение. Целевой уровень АД < 130 / 85 мм рт ст.

**Состояние при выписке:** удовлетворительное, дыхание проводится во все отделы, хрипов нет. ЧДД 18 в минуту. Тоны сердца ритмичные. А/Д 120/80 мм рт .ст. ЧСС 75 уд. в минуту. Живот мягкий, безболезненный. Стул в норме, диурез в норме. Клинически: стабильная стенокардия напряжения ФК III.

**Проведенное обследование:**

**Биохимический анализ крови** от 13.04.2023:

Глюкоза - 4,8 ммоль/л. ККМВ- 48,0 ед/л

**ОАК** от 13.04.2023:

гемоглобин - 142 г/л. эритроциты - 4,58 х10х12/л. цветовой показатель- 0,930131004366812.

Гематокрит: 39,8 % . Лейкоциты - 6,59 х10х9/л. Тромбоциты - 180 х10х9/л. палочкоядерные - 1 % . сегментоядерные- 65 %. лимфоциты - 28 %. Моноциты - 5 %. Эозинофилы - 1 %. СОЭ - 10 мм/ч

**ЭКГ** от 13.04.2023:

Заключение: **ЭКГ**-

син ритм 60 уд\мин ЭОС не откл Единичная п\с ЭС

**ЭКГ** от 14.04.2023:

Заключение: **ЭКГ**-

син ритм 63 уд\мин ЭОС не откл

Операция 13.04.2023: Коронарография (А06.10.006).

Дата 13.04.2023 Время с 10:35:10 по 10:41

Пациент: Янку Михаил Иванович возраст 64 № истории 6494

Наркоз: МИА

Левый тип

| | | |
|---|---|---|
| | Устье и ствол ЛКА | % стеноза |
| ПНА | Проксимальный сегмент | % стеноза |
| | Средний сегмент | % стеноза |
| | Верхушечный сегмент | % стеноза |
| | Первая диагональная | % стеноза |
| | Доб. первая диагнональная | % стеноза |
| | Вторая диагональная | % стеноза |
| | Доб. вторая диагональная | % стеноза |
| ОА | Проксимальный сегмент | % стеноза |
| | Средний сегмент | % стеноза |
| | Межуточная артерия | % стеноза |
| | Первая ветвь тупого края | % стеноза |
| | Вторая ветвь тупого края | % стеноза |
| | Дистальный сегмент | % стеноза |
| | Первая задне-боковая артерия | % стеноза |
| | Вторая задне-боковая артерия | % стеноза |
| | Третья задне-боковая артерия | % стеноза |
| ПКА | Проксимальный сегмент | % стеноза |
| | Средний сегмент | % стеноза |
| | Дистальный сегмент | % стеноза |
| | Задняя нисходящая артерия | % стеноза |
| | Задне-боковая артерия | % стеноза |
| | Первая ветвь задне-боковой | % стеноза |
| | Вторая ветвь задне-боковой | % стеноза |
| | Третья ветвь задне-боковой | % стеноза |

После исследования режим постельный, контроль гемостаза. В течение 2 часов контроль ЧСС, АД. Давящая повязка может быть убрана не ранее чем через 4 часа.

Общее количество контраста ультравист- 50 мл.

Суммарная лучевая нагрузка- 1.1 м

Заключение - Патологии со стороны ЛКА и ПКА невыявлено

Рекомендации - наблюдение и лечение у кардилога поликлиники по месту жительства

**Проведенное лечение:** режим общий, диета овд, аторвастатин 40 мг лозартан 50 мг, Таб. Клопидогрель 75мг х 1р/д бидоп 2.5 мг

**Рекомендовано:**

Наблюдение участкового терапевта, кардиолога по месту жительства.

ХМ-**экг**, ХМ-АД, амбулаторно.

Целевое АД менее 130/80 мм.ртс., ЛПНП менее 1.4 ммоль/л.

Аторвастатин 40 мг 1раз в день на ночь

Ацетилсалициловая кислота 100 мг 1раз в день после еды бисопролол 2.5 мг 1 раз в день лизиноприл 2.5 мг 1раз в день

Изокет 2 дозы под язык при ангинозных приступах.

**Прием препаратов постоянно, ежедневно.**

Гипохолестериновая диета, контроль артериального давления, пульса, рациональный режим физических нагрузок, отказ от вредных привычек.

Окончательное решение о назначении лекарственных средств принимается врачебной комиссией медицинской организации по месту прикрепления.

Заверенная копия выписного эпикриза направлена в поликлинику по м\ж.

ЭВН: в больничном листе не нуждается, пенсионер.

Находился на лечении в кардиологическом отделении
с 24. 06 23 ПО 01 07 23

**Диагноз заключительный клинический основной:** ИБС. НЕСТАБИЛЬНАЯ СТЕНОКАРДИЯ GRACE 97(
ККГ 2022 без стенотических изменений
**Осложнение основного заболевания:** ХСН 2А с СОХРАННОЙ фракцией выброса, ФВ 63%(Simpson)ФК2 NYHA

**Сопутствующий диагноз:** Гипертоническая болезнь 3 стадия. Контролируемая артериальная гипертензия, риск ССО очень высокий. ФР: ИБС, ХСН. Дорсопатия, хроническое рецидивирующее течение, стадия затянувшегося обострения.Цервикокраниалгия с двух сторон, торакалгия слева.Умеренно выраженный болевой синдром.Выраженный мышечно-тонический синдром.Синдром хронической боли ВАШ 5-6б

Проведенное обследование:
ОАК (ПГА):

| дата | Эр*$10^{12}$ | Нв, г/л | Лц*$10^{9}$ | н/ф | э,% | лф,% | мц,% | Тц, *$10^{9}$ | СОЭ |
|---|---|---|---|---|---|---|---|---|---|
| 26.06.23 | 4,65 | 136 | 5,27 | | | | | 172 | 4 |

Биохимический анализ крови:

| | 26.06.23 |
|---|---|
| Общий белок, г/л | |
| Альбумин, г/л | |
| Общий билирубин, мкмоль/л | 11,1 |
| АСТ, мкм/л | 15,4 |
| АЛТ, мкм/л | 17,2 |
| Щелочная фосфатаза, ед/л | 59 |
| Мочевина, ммоль/л | 4,8 |
| Креатинин, мкмоль/л | 77 |
| Глюкоза, ммоль/л | 3,8 |
| Холестерин, ммоль/л | 2,7 |
| ТГ | 0,91 |
| ЛПВП | 1,04 |
| ЛПНП | 1,25 |
| ЛПоНП | 0,41 |
| КА | 1,6 |
| Калий, ммоль/л | 4,5 |
| Кальций, ммоль/л | 2,5 |

| | |
|---|---|
| Хлориды, ммоль/л | 100 |
| ЛДГ, Е/Л | 117 |
| КФК-МВ, Е/Л | 10,0 |

Анализ мочиУВ1012 белокОТР Л ед.,
КОАГУЛОГРАММА ПТИ 84,4 %., АЧТВ 36,9, МНО 1,3
Тропонин I ОТР0,01
РМП на treponeta palidum: отрицательно

ГР КРОВИ 1РЕЗУС ПОЛОЖИТЕЛЬНЫЙ
ИФА на ВИЧ антител к ВИЧ не обнаружено
ИФА вирусных гепатитов антител HCV и HBsAg не обнаружено
ПЦР на SARS-COV2 отрицательно
Рентгенография ПНЕВМОСКЛЕРОТИЧЕСКИЕ ИЗМЕНЕНИЯ В ЛЕГКИХ
ЭКГ РИТМ СИНУСОВЫЙ ЧСС66Э/ОСЬ НЕ ОТК
УЗИ ОБП КИСТА ЛЕВОЙ ПОЧКИ.
УЗДС брахиоцефальных аретрий СТЕНОЗПВСАДО 30%
ЭХОКГ ДЕГЕНЕРАТИВНЫЕ ИЗМЕНЕНИЯ АО,АК,МК ЛГ1СТ.НЕДОСТАТОЧНОСТЬ АК1СТ,МК2-СТ.ТК1СТ
ФГС –ХРОНИЧЕСКИЙ ГАСТРИТ

**ЛЕЧЕНИЕ:** р-р изокет 5мл в/в, р-р КЛЕКСАН 0,6-2Р п/к, таб.бисопролол 2,5 мг(7.00), таб. Аторвастатин 80 мг(21.00), таб. тромбопол 75 мг(19.00), КЛОПЕДОГРЕЛ 75МГ ВЕЧ,ЛИЗИНОПРИЛ 1,25,МГ УТРО.,АМЛОДИПИН 2,5МГВЕЧ,ОМЕЗ 20МГ-2Р,АМИТРИПТИЛЛИН 1Т Н/Н.

**Лечебные и трудовые рекомендации:**
Диспансерное наблюдение участкового терапевта, кардиолога по месту жительства
Суточное потребление соли не более 5г повареной соли в сутки
Исключить продукты с большим содержанием соли: колбасные изделия, соления, копчености, сыр
Суточный объём жидкости не рекомендуется превышать 2литра
Целевые показатели: ЧСС 55-60 в минуту., АД менее 130/85мм.рт.ст

Постоянный прием препаратов:
-Т. бисопролол -2,5мг утром под контролем ЧСС(Целевые значения 55-60 в минут)
-Т. Лизиноприл 1,25-2,5МГ /сут. с титрованием дозы по АД(Целевое менее 120/80) под контролем креатинина, СКФ
- Т. Ацетилсалициловая кислота, покрытая кишечнорастворимой оболочкой (аспиринкардио, кардиомагнил) 75 мг вечер
- Т.КЛОПЕДОГРЕЛ 75МГ ВЕЧ-1 месяц
- Т. Розувастатина 20 МГ вечер под контролем эффективности (целевой уровень ХС ЛПНП менее 1,4ммоль/л) и безопасности (АЛТ, ЩФ) лечения
-коррекция всех дох препаратов участковым врачом
Т.АМЛОДИПИН 2,5МГ ВЕЧ по АД

Лист нетрудоспособности не нуждается
Рекомендации разъяснены
Окончательное решение о назначении лекарственных препаратов принимает медицинская комиссия по местужительства.
Выписывается из отделения В УДОВЛЕТВОРИТЕЛЬНОМ СОСТОЯНИИ

**Консультация кардиолога, невролога 8(3952) 467076 г. Иркутск ,мкр Юбилейный д 100**

ЦЕНТР ПРОФЕССИОНАЛЬНОЙ МЕДИЦИНЫ
Планета здоровья
665831 Иркутская область, г.Ангарск 6 «а» мкр, дом 39 тел./факс (395)517777
E-mail planetazdorovya@list.ru

**Осмотр кардиолога Дата: 10.04.2023.**

**Жалобы активные:**

Периодически повышение АД. Жжение в груди полстоянное незначительное на одном уровне днем, выраженное в ночное время. Похудел за 6 мес. на 4 кг.

**Anamnesis morbi:**

Впервые данные жалобы в ноябре 22 года, трижды прошел стац. Лечение с ИБС, СН. Последняя госпитализаци в марте 2023г, сохраняется с марта постоянное, непроходящее, усилмвается в ночное время. ФГДС от 03.04.23. атрофический гастрит, обострение, НР ++. ЭХО-КГ от 17.02.23. –дегенеративные изменения Ао. АК, ЛГ, надостаточность МК2ст., АК 1 ст., ТК1ст., ФВ 65%. УЗИ ОБП от 21.02.23.-перегиб шейки желчного пузыря, нефроптоз справа. УЗИ БЦА от 21.02.23.-признаки нестенозирующего атеросклероза БЦА, стеноз ПВСА до 30%. ВЭМ от 01.12.22. тест остановлен из-за выявления нарушения ритма, усталости, ТФН низкая, тест сомнительный. ХМ-ЭКГ от 29.11.22. син. ритм, ср. ЧСС 62 в мин., мин. ЧСС 50 в мин. макс. ЧСС 91 в мин., ST события не зарегисрированы. ЭКГ от 02.04.23. син. ритм, Чсс 60 в мин., ЭОС горизонтально, без отриц. динамики с 11.2022.

**Anamnesis vitae:**

.

Эпидемиологогический анамнез: гепатиты , ТВС, ВИЧ- отрицает.

Наследственность **по ССЗ нет** другие: **нет**

**Аллергоанамнез:** спокоен

**Объективный статус:** вес кг рост см ИМТ

Общее состояние удовлетворительное, сознание ясное . Кожные покровы чистые, обычной окраски

Щитовидная железа не изменена

**Органы дыхания:** Зев – спокоен. Дыхание через нос не затруднено. Аускультативно в легких – дыхание везикулярное, хрипов нет, крепитаций нет. ЧД 16 в мин

**Сердечно-сосудистая система:** Область сердца при осмотре не изменена.

Аускультативно тоны сердца ясные, ритмичные, ЧСС в мин.

Шум на верхушке, в тБоткина, с иррадиацией в левую подмышечную обл.

АД 117/73 мм.рт.ст.

**Органы пищеварения:** Язык сухой, облоден бело-коричневым налетом. Живот при пальпации напряжен, болезненный, в эпигастральной обл, правом и левом подреберьи. . Перкуторно печень по краю реберной дуги.

**Периферические отеки:** отеков нижних конечностей нет

**Мочевыделительная система:** Область почек внешне не изменена. С-м покалачивания отрицательный с обеих сторон. Мочеиспускание свободное, безболезненное.

**Диагноз: ИБС Стенокардия напряжения 2-ЗФК(клин) с вазоспастическим компонентом.**
**Митральная недостаочность 2ст. Аортальная недостаточность 1ст. ЛГ.**
**ХСН 2А с сохраненной ФВ 65% ФК I**
**Гипертоническая болезнь 2 стадии , контролируемое течение, целевое АД до 130/80мм рт.ст., риск 4(ИБС, атеросклероз Ао, БЦА, возраст, наследственность, дислипидемия)**

**Рекомендовано:**

Консультация гастроэнтнролога. Консультация кардиолга ИОКБ с целью решения вопроса о проведении ККГ

- Бисопролол 2,5 мг утро
- Лизиноприл 2,5 мг утро
- Амлодипин 2,5 мг вечер
- Клопидогрел 75 мг вечер 1 мес., затем аспирин 75-100 мг обед
- Розувастатин 20 мг утро
- Эзетимиб 10 мг вечер отмо
- Пантопразол 40 мг 2 р/д 1 мес. за 30 мин. до еды
- Изокадин 1 доза под язык при болях в груди

**Адрес** Ватутина 44-6

**Дата** 16.01.2023г. **Дата рождения** 05.08.1958г. **Пол** м/ж **перв.**

**Кем направлен** -

**Направительный диагноз** Обследование.

**Описание исследования**

**Обезболивание:** местная анестезия 10% раствором **Лидокаина**

**фиброгастроскоп: video PENTAX - 8,9mm**

**Пищевод свободно проходим** на всем протяжении

**Слизистая пищевода** б/о

**Кардиальный жом на** 44см от резцов перистальтирует, хорошо

смыкается полностью Z- линия на 1,0 см выше кардии

четкая

**Желудок** обычных размеров, свободно расправляется воздухом,

**в просвете** слизь и жидкость в минимальном количестве

**Складки** продольного типа, до 0,5 см., сглажены в антруме

**Перистальтика** активная

**Слизистая** Очагово-диффузная гиперемия на фоне атрофии слизистой в антруме.

**Пилорус** сомкнут

**Луковица ДПК** деформирована ригидность стенок

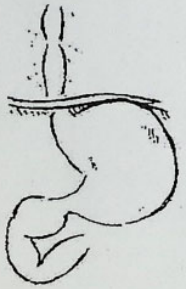

**Слизистая луковицы ДПК** умеренная диффузная гиперемия на фоне атрофии слизистой

**Нисходящая ветвь ДПК** б/о

**Слизистая** б/о

**БДС** б/о

биопсия из антрума НР +++

**ЗАКЛЮЧЕНИЕ:** Хронический атрофический гастродуоденит. Обострение. НР+++.

**Рекомендовано:** П/восп. Терапия. Диета.

# ОСМОТР ГАСТРОЭНТЕРОЛОГА

**Пацие**

**Дата осмотра:** 10.04.2023

**Дата рождения:** 05.08.1958, **Возраст:** 64 года

**Жалобы**

В положении лежа в вечернее время примерно в 21.00 . практически ежевечерне ощущение рааслабления и затем через несколько секунд ощущения жжения по всей грудной клетке, в положеннии сидя выраженная боль проходит через 2-3 минуты. В положении лежа боль рецедивирует. Изжогу отрицает, отрыжка редкая. Сухость и горечь во рту иногда, режущие боли в верхней половине живота. Стул ежедневный, тугой. Аппетит сохранен. Вес снижение за 6 месяцев на 5-4 кг. Сон плохой, ночь почти не спит.

Такое состояние с ноября, дважды госпитализация в ноябре, затем в марте 2023. При активном расспросе выяснено, что погиб внку осенью 2022.

ФГДС от 16.01.2023: Хронический атрофический гастродуоденит. HP+++.

ФГДС от 03.04.2023: Хронический атрофический гастрит. HP++.

УЗИ ОБП со слов в норме. Билирубин 32,8.

**Анамнез жизни**

*Перенесенные заболевания:* ИБС. Стенокардия напряжения. Лекарства принимает.

*Перенесенные операции:* Узловой зоб в 1995.

*Гемотрансфузии:* не проводились.

*Прочие вредные привычки:* отрицает

*Аллергоанамнез:* не отягощен

**Объективный статус**

*Общее состояние:* удовлетворительное. Дыхание везикулярное, хрипов нет. ЧДД 16 в минуту. Сатурация 97%. Тоны сердца приглушены, ритм правильный. ЧСС 77 в минуту. АД 100/60, мм.рт.ст. Отеков, цианоза нет. Фон настроения снижен., *Телосложение:* астеник, *Кожные покровы:* бледная, чистая.*Подкожно-жировая клетчатка:* снижена*Лимфатические узлы:* не увеличены

**Органы пищеварения**

*Полость рта:* влажный, без налетов.

*Пальпация ЖКТ:* мягкий, безболезненный. Симтомов раздражения брюшины нет.

Печень: размеры печени по Курлову 9*8*7 см, край не выходит из под реберной дуги, безболезненная, ровная, гладкая.

Стул: со слов стул ежедневный, оформленный, самостоятельный

**Заключение:** Данных за ГЭРБ не выявлено.

Хронический атрофический гастрит, неассоциированный с HP, обострение.

Гипербилирубинемия неуточненная.

Соматоформная дисфункция вегетативной нервной системы.

*Лабораторные исследования:* Билирубин, АЛТ, АСТ, Г-ГТ, Щелочная фосфатаза, Маркеры гепатитов: Hb s антиген, антитела к гепатиту С.

*Консультации специалистов:* Врач-психиатр.

Петрунько Ольга Вячеславовна, Консультативно диагностический центр Игмапо – филиала ФГБОУ ДПО РМАНПО Минздрава России, г Иркутск, мкр Юбилейный, д 100, кв 4, +7 (395) 246-53-26

*Лучевые методы:*

*Функциональная диагностика:*

*Рекомендации:* Осмотр в динамике.

*Медикаментозная терапия:* Омепразол и рекомендуемы Пантопразол отменить.

Нолпаза 20 мг вечаорм за 20 минут до ужина длительно.

Атаракс таб (Atarax/гидроксизин/Hydroxyzine) 25 мг, по 1/2 таблетке на ночь 25 дней. выписан рецепт на 25 таблеток.

*Питание:* Питание регулярное, без больших промежутков.

Ограничение острого, жирного и жареного.

*Режим:* Пенсионер.

*Манипуляции:*

- При атипичной клинике следует рассмотреть и несердечные причины симптомов, тщательно расспросить о возможных факторах риска, предшествующих появлению и ухудшению симптомов

## Пациентка С., 62 года

- В подростковом возрасте ежегодно приступы частого сердцебиения до 1982 года, снимались быстро при в/в введении верпамила. Возобновились в 2015 году, 147-157 в мин, 1-4 раза в год, до 15-30 мин, с одышкой, слабостью и повышением АД до 190 мм рт. ст. На ЭКГ не зарегистрированы.
- С 2017 года принимала постоянно кордарон для предупреждения приступов сердцебиения, в 2023 году похудела на 10 кг.

31.05.2023

## РЕЗУЛЬТАТЫ ИССЛЕДОВАНИЙ

| Исследование | Результат | Един. | Дата готовности результата | Референтные пределы |
|---|---|---|---|---|
| *Метод: Иммунохемилюминесцентный с использованием парамагнитных частиц (анализатор Dx1800, Beckman Coulter)* | | | | |
| Тиреотропный гормон (ТТГ) | * 0.01 | мкМЕ/мл | 26.05.2023 | 0,4-4,0;<br>Беременные:1й триместр 0,05-3,7; 2й триместр 0,31-4,35; 3й триместр 0,41-5,18<br>Дети: 0-12л 0,79-5,85; 12-19л 0,68-3,35 |
| Трийодтиронин свободный (Т3 свободный) | * 25.89 | пмоль/л | 26.05.2023 | Взрослые: 3,8-6,0<br>Дети:<br>Мальчики: 0-1 года 4,32-6,85; 1-15 лет 3,98-6,19; 15-19 лет 3,81-5,67<br>Девочки: 0-1 год 4,32-6,85; 1-15 лет 3,98-6,19; 15-19 лет 3,47-5,31 |
| Тироксин свободный (Т4 св.) | * 76.40 | пмоль/л | 26.05.2023 | Взрослые: 7,85-14,4;<br>1 триместр 6,67- 14,12; 2 триместр 5,79-12,7; 3 триместр 6,11-12,2<br>Дети: 0-20 дней 17,4-57,7; 20дней -3 года 9,52-17,8; 3-19 лет 7,85-13,6 |

Заведующая лабораторией _____ Денисова А.А.
подпись Расшифровка подписи

- ТТГ 0.01, св$T_4$ 76, св$T_3$ 26.

24.05.2023

# Эндокринолог

## ОСМОТР ЭНДОКРИНОЛОГА

Вид приема: **первичный**

| **Код услуги** | **Наименование услуги** |
|---|---|
| 107005 | Прием (осмотр, консультация) врача-эндокринолога первичный |

**Жалобы:** Усиленные сердцебиения утомляемость повышенная эмоциональная лабильность похудела 6 кг
**История настоящего заболевания:** ЛЕЧЕНИЕ у кардиолога : кардорон ( в течении 5 лет )
пришла с результатами : ИФА ТТГ 0,01 мМЕ/мл. Т4св.76,4 пмоль/л. Т3св 25,8 пг/мл
УЗС щитовидной железы : обьем 30,9 см3, изоэхогенная. неоднородная. расширенные фолликулы до 0,3 см
ЦДК норма. Региональные лимфатические узлы не увеличены.
Менопауза.
**Перенесенные и хронические заболевания, травмы:**
**Перенесенные операции:**
**Аллергоанамнез:**
Дата последней ФЛГ 0,

*АД справа: 117/90;*
*Рост: 170; Вес: 79 кг; ИМТ: 27;*
**Органы мочевыделения:** Мочеиспускание свободное
**Щитовидная железа и паращитовидные железы:** Увеличена I ст. При пальпации мягкая эластичная
**Органы дыхания:** Дыхание через нос свободное.
**Органы пищеварения:** Стул регулярный, оформленный.

**ДИАГНОЗ:**
**Основное заболевание:** Тиреотоксикоз ( кордароновый ) Избыточный вес (E05.4)
**НАЗНАЧЕНИЯ И РЕКОМЕНДАЦИИ:**
**Медикаментозное лечение:** Соблюдение диеты. № 8 Не превышайте свою суточную норму калорий (- 400 ккал. от физиологической нормы). - ограничивайте жиры и сладости. - ешьте не менее 4 -х раз в день. - обязательно завтракайте. - ужин за 4 часа до сна. - на перекус фрукты. - овощи - не менее 400 гр. в день - пейте воды не менее 1,5 л в день.
Адекватные физические нагрузки.: дозированные физические нагрузки в виде ходьбы
Холекальциферол ( Аквадетрим. Вигантол . Д- Сан ) 500 МЕ/л по 6 - 8 кап. * 1 раз в день длительно постоянно. Обязательно употреблять в пищу богатую жирами: сливочное масло, оливковое холодного отжима. орехи, авокадо, жирные сорта рыб , яйца
Тирозол 30 мг / сут. ( 10 мг * 3 раза в день ) в течении 2 недель. затем по 20 мг / сут. 1 месяц затем 10 мг / сут. постоянно.

Через 10 дней от начала лечения : ОАК
Кровь ифа ТТГ. Т4св. Т3 св + ант. к ТПО. _ ант. рецептору ТТГ. через 1,5 месяца по месту /ж по ОМС

29.05.2023

# Рекомендация

- Уточнить тип (I или II) амиодаронового тиреотоксикоза: антитела к рецепторам тиретропного гормона, допплерография щитовидной железы для оценки кровотока.
- I тип связан с влиянием избытка йода и чаще развиваются на фоне латентной болезни Грейвса в областях с низким потреблением йода. При допплерографии определяются гиперваскуляризация, нормальное или повышенное поглощение $I^{131}$ (> 5% в сут), антитела к рецепторам тиреотропного гормона.
- II тип обусловлен деструктивным тиреоидитом с гиповаскуляризацией при сонографии и низким поглощением $I^{131}$ (<2% в сут). Антитела к рецепторам тиреотропного гормона отсутствуют.
- Тахиаритмию контролировать соталолом 120-160 мг дважды.

DS:

## РЕЗУЛЬТАТЫ ИССЛЕДОВАНИЙ

| Исследование | Результат | Един. | Дата готовности результата |
|---|---|---|---|
| *Метод: ИФА* | | | |
| Антитела к рецептору ТТГ | <1.000 | МЕ/л | 15.06.2023 |
| Антитела к тиреопероксидазе (anti-ТПО) | 2.30 | МЕ/мл | 09.06.2023 |
| *Метод: Иммунохемилюминесцентный с использованием парамагнитных частиц (анализатор DxI800, Beck* | | | |
| Тиреотропный гормон (ТТГ) | * < 0.005 | мкМЕ/мл | 09.06.2023 |
| Трийодтиронин свободный (Т3 свободный) | * 32.70 | пмоль/л | 09.06.2023 |
| Тироксин свободный (Т4 св.) | * 76.60 | пмоль/л | 09.06.2023 |

09.06.2023

**ЩИТОВИДНАЯ ЖЕЛЕЗА:**

**Размеры:**
**Правая доля:** толщина: 23 мм, ширина: 20 мм, длина: 47 мм, объем: 10,36 мл
**Левая доля:** толщина 23 мм, ширина: 17 мм, длина: 45 мм, объем: 8,43 мл
**Перешеек:** толщина: 2,7 мм
**Общий объем:** 18,78 мл

**Правая доля:**

**Расположение** типичное
**Форма** обычная
**Контуры** четкие, ровные
**Эхоструктура** неоднородная - с множественными анэхогенными включениями
**Эхогенность понижена умеренно**
**Кровоток при ЦДК в виде единичных локусов, без особенностей.**

**Левая доля:**

**Расположение** типичное
**Форма** обычная
**Контуры** четкие, ровные
**Эхоструктура** неоднородная - с множественными анэхогенными включениями
**Эхогенность понижена умеренно**
**Кровоток при ЦДК в виде единичных локусов, без особенностей.**

**ЗАКЛЮЧЕНИЕ ИССЛЕДОВАНИЯ**
УЗИ признаки тиреодита.
Диффузное увеличение щитовидной железы.
TI-RADS 2.

20.06.2023

Диагноз:

СтраховаяКомпания:
Полис: -

| Название теста | Результат | Ед. изм. |
|---|---|---|
| **иммунохимия (тел:43-02-42)** | | |
| Исследование уровня тиреотропного гормона (ТТГ) в крови | 0,005 | мкМЕ/мл |
| Исследование уровня свободного тироксина (св. Т4) сыворотки крови | 100 | пмоль/л |

Эффекта от лечения тиреостатиком нет.

# Эндокринолог

**ДИАГНОЗ:**

**Основное заболевание: (заключительный)** Тиреотоксикоз ( кордароновый ) больше данных за АИТ 2
Избыточный вес (E05.4)

**НАЗНАЧЕНИЯ И РЕКОМЕНДАЦИИ:**

**Медикаментозное лечение:** Соблюдение диеты. № 8 Не превышайте свою суточную норму калорий (- 40
от физиологической нормы). - ограничивайте жиры и сладости. - ешьте не менее 4 -х раз в день. - обязате
завтракайте. - ужин за 4 часа до сна. - на перекус фрукты. - овощи - не менее 400 гр. в день - пейте во
менее 1,5 л в день.

Адекватные физические нагрузки.: дозированные физические нагрузки в виде ходьбы

Холекальциферол ( Аквадетрим. Вигантол . Д- Сан ) 500 МЕ/л по 6 - 8 кап. * 1 раз в день длительно
постоянно. Обязательно употреблять в пищу богатую жирами: сливочное масло, оливковое холодного отжи
орехи. авокадо. жирные сорта рыб . яйца

Тирозол по 20 мг / сут. 1 месяц затем 10 мг / сут. постоянно.

Учитывая ( отсутствие ант к рец ТТГ и отсутствие гиперваскуляризации. больше данных за АИТ 2 .И
отсутсвие снижения тироксина в ответ на лечение антитиреодными препаратами. целесообразно добавить
Преднизолон 30 мг/сут. на 2 - 3 приема. 2- 3 недели. затем по 5 мг в неделю снижает

Через 10 дней от начала лечения : ОАК
Кровь ифа ТТГ. Т4св. Т3 св ) ЧЕРЕЗ по месту /ж по ОМС

1 мес

20.06.2023

# Рекомендация

- Сейчас основная проблема тиреотоксикоз, судя по св.$T_4$ ситуация не улучшилась. Т.к. антитела к рецепторам ТТГ низкие, это 2 тип амиодаронового тиреотоксикоза, который обычно лечат преднизолоном. На фоне тиреотоксикоза аритмия стала стойкой. Сейчас главное устранить причину аритмии - тиреотоксикоз. Отеки ног скорее проявление тиреотоксикоза (тиреоидная дермопатия).

30 мг преднизолона со снижением 5 мг/сут
Тирозол 20 мг

Преднизолон 2.5 →20 мг/сут
Тирозол 20 мг

Преднизолон 2.5 мг/сут
Тирозол 5 мг/сут

20.07.2023

# Пациентка

- Во время первого курса приёма преднизолона, самочувствие улучшилось. Когда принимала от 30 - 20 мг пульс был в пределах 75-85, Правда иногда поднималась давление до 160/90. Когда снизила преднизолон до 15 мг., самочувствие немного ухудшилось, пульс стал в пределах 90-95. начала появляться аритмия. Когда снизила дозу до 5 мг пульс установился в пределах 105-110, аритмия ежедневная. Принимала преднизолон по схеме написанной эндокринологом. По окончанию лечения сдала анализы, ТТГ показал 0,005, а $T_4$ своб. 55 пмоль/л. (тремя неделями ранее ТТГ показывал 0,005 а $T_4$ своб 45 пмоль/л.) На приёме у эндокринолога, врач назначила новую схему приёма преднизолона, начиная с 20 мг, и увеличением тирозола до 20 мг. Немного напугала меня сказав что я первый кандидат на удаление щитовидки.

28.08.2023

# Рекомендация

- Пока основная проблема - амиодароновый тиреотоксикоз 2 типа, который обычно требует длительного лечения адекватными дозами глюкокортикоидов, что может повысить АД.
- Можно оставить лозартан и даже немного поднять дозу (на фоне преднизолона) до 37.5-50 мг.
- Для помощи врачам можно также вести дневник гормонов щитовидной железы (ТТГ, св$T_4$) с датами и дозами препаратов.

# Пациентка

- П: Посмотрите пожалуйста мои вчерашние анализы, какие будут рекомендации? Сейчас принимаю тирозол 5 мг 1 раз в день, преднизолон 2,5 мг 1 раз в день, остальные препараты принимаю также.
- О: Нужно встретиться эндокринологом - сформировался гипотиреоз (такое нередко бывает), нужно уточнить лечение.
- П: Эндокринолог побоялась отменить тирозол и преднизолон и снизила дозу тирозол до 5 мг  преднизолона до 2,5  1 раз в день ещё на 20 дней, с еженедельным контролем гормонов. При гипотиреозе приступы аритмии сохраняются?
- О: Заочно такие задачи не решаются.

26.10.2023

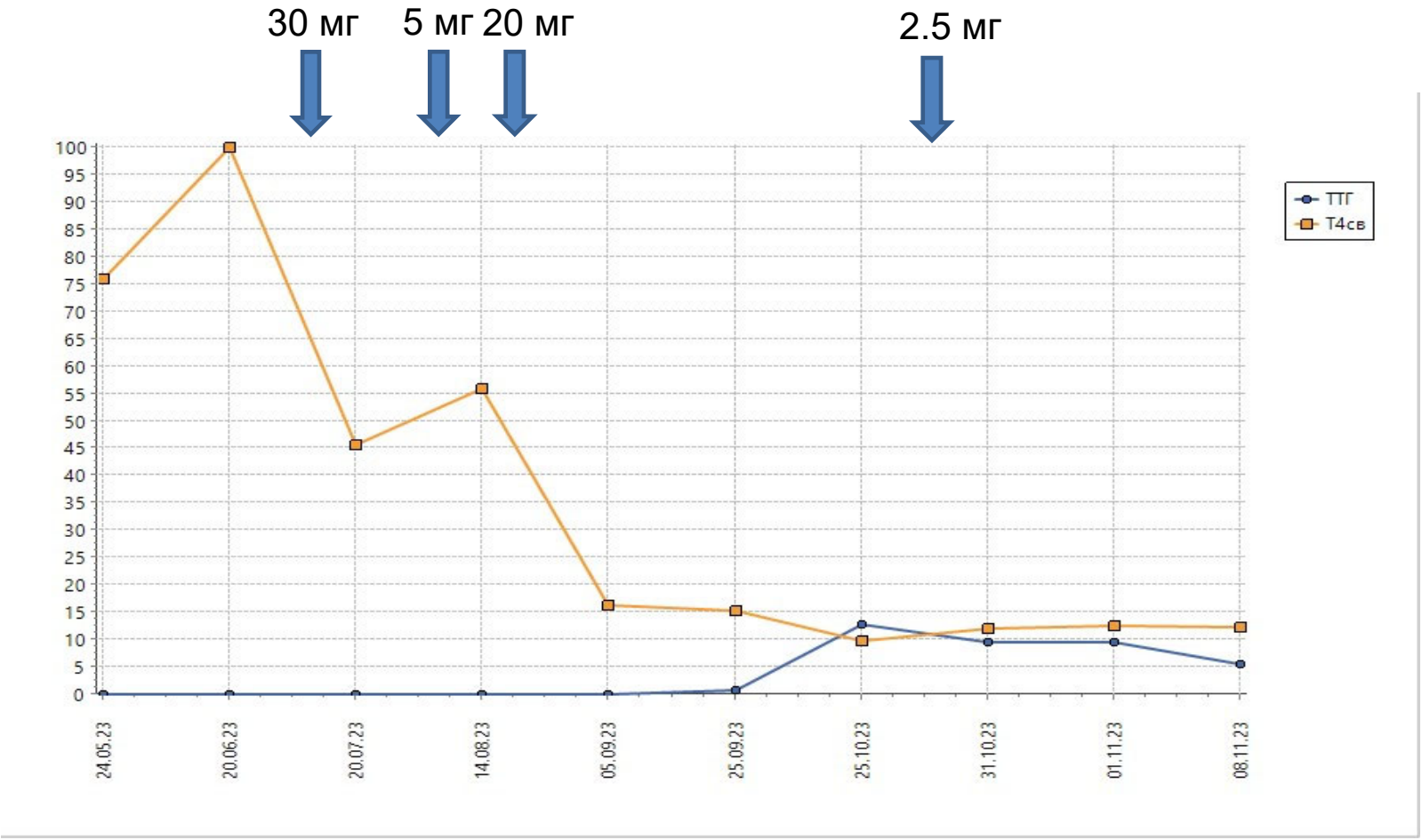
30 мг
5 мг 20 мг
2.5 мг
100
95
90
85
80
75
70
65
60
55
50
45
40
35
30
25
20
15
10
5
0
24.05.23
20.06.23
20.07.23
14.08.23
05.09.23
25.09.23
25.10.23
31.10.23
01.11.23
08.11.23
ТТГ
Т4св

26.10.2023

# Рекомендация

- 1. По данным анализа гормонов щитовидной железы от 25-31.10.2023 (ТТГ 12.9-9.6, $T_4$ св 10.8-12.6) имеются признаки формирования гипотиреоза вследствие амиодаронового повреждения щитовидной железы.
- Можно отменить тирозол 5 мг и преднизолон 2.5 мг с динамической оценкой функции щитовидной железы и при формировании явного гипотиреоза начать заместительную терапию левотироксином.

01.11.2023

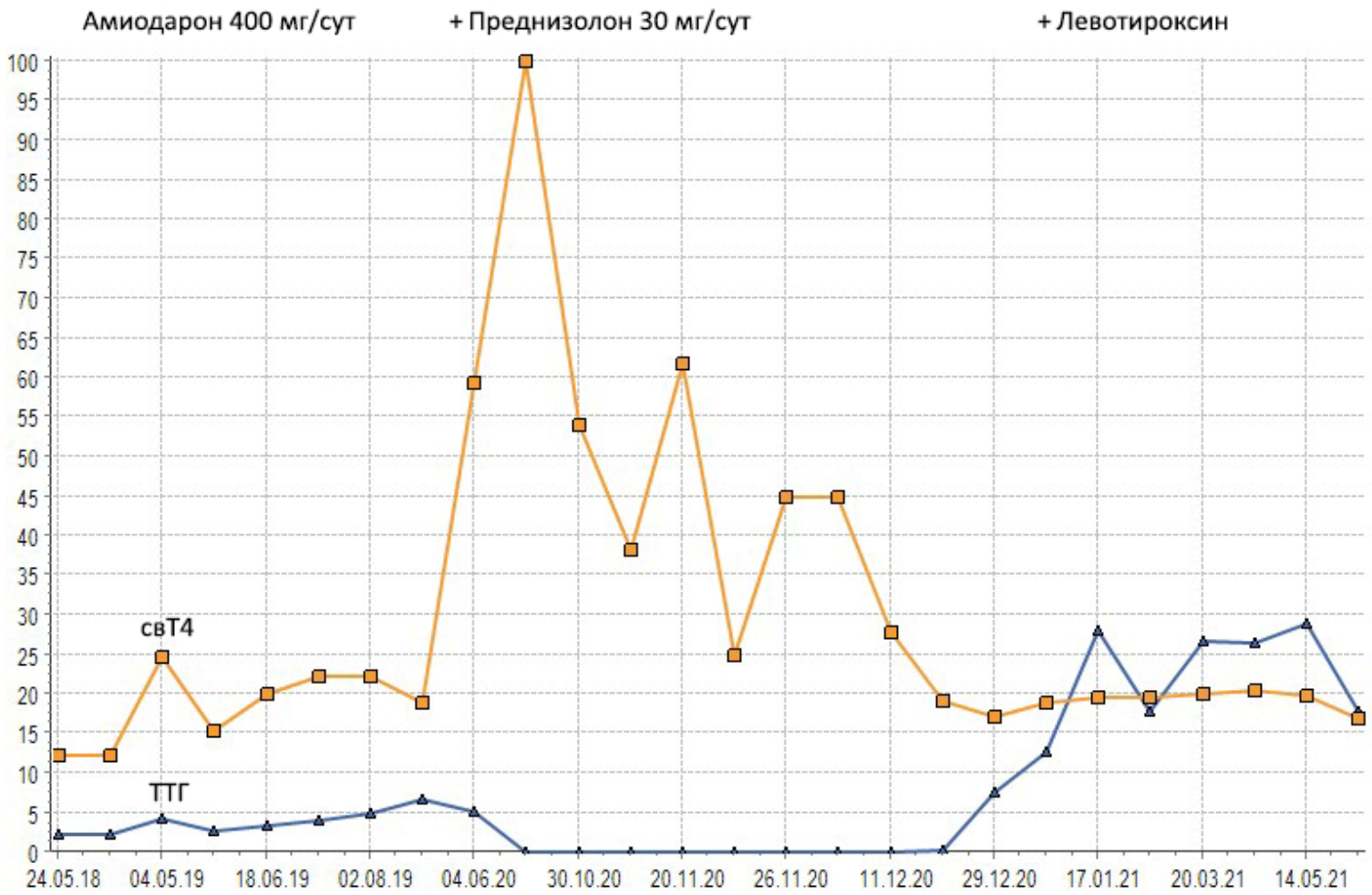
Амиодарон 400 мг/сут
+ Преднизолон 30 мг/сут
+ Левотироксин
свТ4
ТТГ
100
95
90
85
80
75
70
65
60
55
50
45
40
35
30
25
20
15
10
5
0
24.05.18
04.05.19
18.06.19
02.08.19
04.06.20
30.10.20
20.11.20
26.11.20
11.12.20
29.12.20
17.01.21
20.03.21
14.05.21

- При подозрении на амиодароновый тиреотоксикоз важно определить I или II тип (антитела к рецепторам ТТГ, кровоток щитовидной железы), т.к. лечение существенно отличается.
- Лечение II типа глюкокортикоидами длительное (без тиреостатиков), не торопиться снижать дозу пока не достигнут эффект.
- После подавления воспаления возможно формирование гипотиреоза и нужно своевременно изменить лечение.
- Для лечения коморбидных болезней важное значение имеет взаимодействие специалистов.

# Пациентка М., 63 года

- С 2021 года регистрируется фибрилляция предсердий, постоянно принимала дабигатран 150 мг 2 раза, в период недельного перерыва в приеме ночью 21.07.2023 развился кардиоэмболический инсульт.

Основной диагноз: Ранний восстановительный период перенесенного ишемического инсульта по кардиоэмболическому типу в бассейне правой средней мозговой артерии с формированием очага ишемии в височной доле, в области базальных ядер справа от 20.07.2023г. Грубый левосторонний гемипарез с регрессом до легкого. Левосторонний геминеглект. Парез взора влево с регрессом. Левосторонняя гемигипестезия. Псевдобульбарный синдром по типу выраженной дисфагии, дизартрии с регрессом . Сопутствующий диагноз: ИБС. Постоянная форма фибрилляции предсердий, нормо-брадисистолический вариант, CHA2DS2VASc3 балла, HAS-BLED 1балл. xCH2ac сохраненной ФВ (67%). Гипертоническая болезнь 3 стадии, Артериальная гипертензия 3 степени, риск 4 (возраст, абдоминальное ожирение, дислипидемия, ГЛЖ, ИБС).

16.11.22г по 24.11.22г с диагнозом:

***Ds основной: ИБС. Длительно персистирующая форма фибрилляции предсердий. ЕНКА II CHA2DS2VASc2б. HAS-BLED 1б. ХСН 1 с сохраненной ФВ 55% по Т, ФК 1.***

***Гипертоническая болезнь 3 стадии, контролируемая, риск очень высокий. ФР: (ИБС, ХСН, АО, избыточный вес). Целевой уровень АД менее 130/79 мм рт ст при переносимости не менее 120/79 мм рт ст.***

**Проведено обследование:**

ОАК

| дата | лейкоциты | Эрит роц | гемоглоб | тромбоц | лимфоциты | моноциты | эозинофилы | базофилы | нейтрофилы | СОЭ |
|---|---|---|---|---|---|---|---|---|---|---|
| 17.11 | 9,3 | 5,18 | 156 | 250 | 29,6 | 4 | 9,4 | 0,9 | 56,1 | 15 |

ОАМ

| Дата | глюкоза | билируб | кетоны | Уд.вес | эритроц | pH | белок | уробил | нитраты | лейкоц |
|---|---|---|---|---|---|---|---|---|---|---|
| 17.11 | 0 | 0 | 0 | 1012 | +- | 6,0 | - | 1+ | 0 | +- |

**МАУ МОЧИ – 10**мг/л.

**Б/х от 17.11:** ЛПВП 1,46; ЛПНП 2,01; ЛПОНП 0,4; ТГ – 0,88; глюкоза 5,64 ммоль/л, АСТ 18,7, об белок 73,7, КА 1,5, креатинин 107,5, об билирубин 11,31, прямой билирубин 4,3, альбумин 42,7, ХС 3,68, СКФ 47, ЛДГ 144,3, КФК 52,4, сыв железо 13,0, ферритин 44, троп-тест отриц, калий нет реактивов.

**Гормоны щитовидной железы — нет квот.**

**Коагулограмма:** ПТВ 31,7 сек, ПТИ 22,9, АЧТВ 75,9 сек, фибриноген 2,53 г/л, МНО 2,6.

**Гликированный гемоглобин от 17.11.22 — 5,5%.**

**Моча на ацетон:** отриц.

**Гликемический профиль** – 5,64-8,2-6,3 ммоль/л.

**Маркеры гепатитов В и С отриц от 22.11.22.**

**Антитела к ВИЧ не обнаружены от 17.11.22.**

**Экспресс тест на SARS-COV2 отриц от 16.11.22.**

**ЭКГ:** фибрилляция предсердий с ЧСС для желудочков от 58 до 93 в мин. Горизонтальное положение ЭОС.

**ХМ-ЭКГ** аппарат загружен.

**ЭХОКГ от 22.11.22:** кальциноз аорты. ФВ 55% по Т.

**УЗС щитовидной железы от 27.08.22:** патологии не выявлено.

**УЗС ОБП и почек от 26.09.22:** жировой гепатоз. Липоматоз поджелудочной железы.

# Алгоритм выбора антикоагулянтов

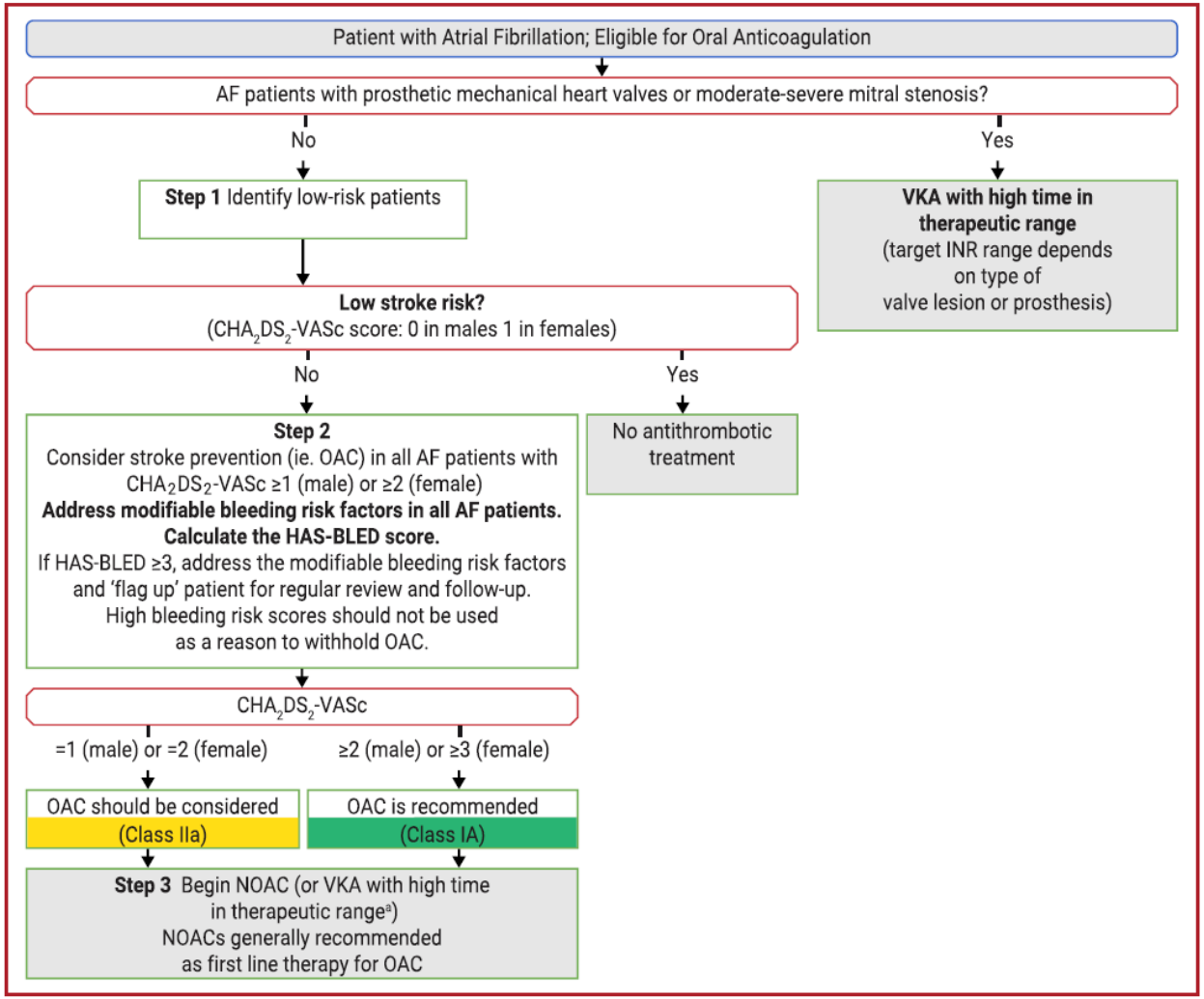


3.1.1.1. Основные положения по профилактике инсульта и СЭ у пациентов с ФП

- Всем пациентам с ФП, не связанной с поражением клапанов сердца, рекомендовано использовать шкалу $CHA_2DS_2$-VASc для оценки риска ТЭО (ИИ, ТИА и СЭ) [27, 51-54, 75].

**ЕОК IA (УУР B, УДД 2)**

**Комментарии.** *Шкала $CHA_2DS_2$-VASc представлена в таблице П1 Приложения Г2.*

- Всем пациентам перед назначением антитромботической терапии рекомендовано оценивать риск кровотечения, выявлять немодифицируемые и модифицируемые ФР кровотечения [27, 39, 54-58, 75].

**ЕОК IIaB (УУР C, УДД 5)**

**Комментарии.** *Для оценки риска кровотечений предложено использовать несколько шкал, наибольшее распространение имеет шкала HAS-BLED (представлена в таблице П2 Приложения Г2). Сумма баллов по шкале HAS-BLED ⩾3 указывает на высокий риск кровотечений. Тем не менее расчетный высокий риск кровотечений не должен являться единственным ограничением к назначению антикоагулянтов. В первую очередь необходимо провести обследование пациента, направленное на выявление потенциальных источников кровотечений, и скорректировать модифицируемые ФР, а при наличии немодифицируемых ФР выбрать антикоагулянт, наиболее подходящий пациенту в соответствии с клиническими характеристиками (сопутствующие заболевания, риск инсульта, предпочтительный режим дозирования). Информация, перечисляющая модифицируемые и немодифицируемые ФР кровотечений, представлена в таблице П3 Приложения Г2.*

- Постоянный прием ОАК с целью профилактики ТЭО рекомендован пациентам мужского пола с суммой баллов по шкале $CHA_2DS_2$-VASc ⩾2 и пациентам женского пола с суммой баллов по шкале $CHA_2DS_2$-VASc ⩾3 [22, 40-42, 59-61, 76, 77].

**ЕОК IA (УУР A, УДД 2)**

- Назначение ОАК с целью профилактики ТЭО рекомендовано мужчинам с $CHA_2DS_2$-VASc =1, принимая во внимание индивидуальные особенности и предпочтения пациента [52, 62-66].

# Постоянная ФП

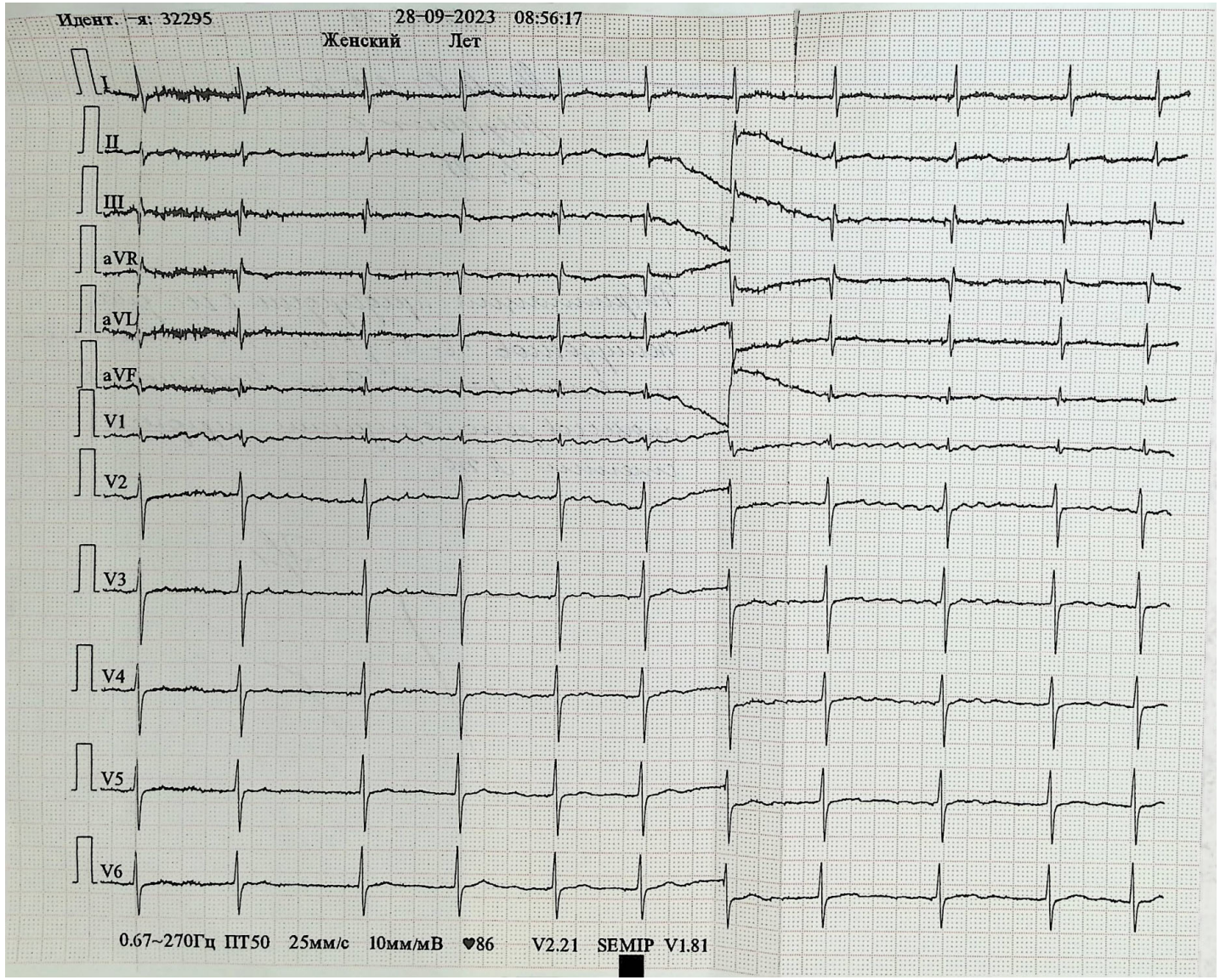

**Эхокардиография А04.10.002**

С анамнезом, данными МСКБ ознакомлен
Исследование проведено по стандартной методике: полипозиционно
Затруднения при исследовании: Акустическое окно хорошее.

**Описание:**

Аорта на уровне клапана 3,6 см, стенки не изменены, нормоэхогенные, не утолщены. Нормокинез.
Аортальный клапан 3х створчатый, створки тонкие, не изменены, подвижность сохранена. На створках патологических образований нет.
PG на аортальном клапане 5 мм.рт.ст., регургитация не определяется.
Левое предсердие 4,7 х 6,2 см, в его просвете дополнительных эхо-сигналов не выявлено.
Устья легочных вен не расширены.
Митральный клапан створки тонкие, не изменены, дискордантные. На створках патологических образований нет. Регургитация 1 степени
Правое предсердие 3,7 х 5,4 см, в его просвете дополнительных эхосигналов не выявлено.
Трикуспидальный клапан створки тонкие. На створках патологических образований нет, регургитация 1 степени
Межпредсердная перегородка непрерывна.
Легочная артерия 2,1 см на уровне фиброзного кольца.
Клапан легочной артерии створки тонкие, не изменены,
PG на КЛА 1 мм.рт.ст., систолическая скорость кровотока 0,5 м/с, регургитация не выявлена.
Правый желудочек 3,5 см в приточном отделе из апикального доступа, в B-mode.
Толщина миокарда правого желудочка 0,65 см.
Расчетное давление в правом желудочке (по трикуспидальной регургитации) 25 мм.рт.ст.
Левый желудочек: КДР 4,8 см, КСР 2,8 см, УО 87 мл, ФВ(Teichholz) 74 %, ФУ 44 %,
МЖП(д) 1,0 см, ЗСЛЖ(д) 0,9 см.
Межжелудочковая перегородка непрерывна.
Зоны диссинергии: не выявлены.
Листки перикарда не утолщены, в перикарде жидкость не выявлена.
Тип наполнения левого желудочка: монопиковый 1,18 м/с,
Тип выброса из левого желудочка: нормокинетический 0,85 м/с.

**Заключение:** Дилатация правых отделов и ЛП. Незначительная относительная недостаточность МК, ТК. Гипертрофия миокарда ПЖ.

Индекс ЛП:
25 мм/м$^2$
(≤23 мм/м$^2$)

16.11.22г по 24.11.22г с диагнозом:

***Ds основной: ИБС. Длительно персистирующая форма фибрилляции предсердий. ЕНКА II CHA2DS2VASc2б. HAS-BLED 1б. ХСН 1 с сохраненной ФВ 55% по Т, ФК 1.***

***Гипертоническая болезнь 3 стадии, контролируемая, риск очень высокий. ФР: (ИБС, ХСН, АО, избыточный вес). Целевой уровень АД менее 130/79 мм рт ст при переносимости не менее 120/79 мм рт ст.***

**Проведено обследование:**

ОАК

| дата | лейкоциты | Эрит роц | гемоглоб | тромбоц | лимфоциты | моноциты | эозинофилы | базофилы | нейтрофилы | СОЭ |
|---|---|---|---|---|---|---|---|---|---|---|
| 17.11 | 9,3 | 5,18 | 156 | 250 | 29,6 | 4 | 9,4 | 0,9 | 56,1 | 15 |

ОАМ

| Дата | глюкоза | билируб | кетоны | Уд.вес | эритроц | pH | белок | уробил | нитраты | лейкоц |
|---|---|---|---|---|---|---|---|---|---|---|
| 17.11 | 0 | 0 | 0 | 1012 | +- | 6,0 | - | 1+ | 0 | +- |

**МАУ МОЧИ – 10**мг/л.

**Б/х от 17.11:** ЛПВП 1,46; ЛПНП 2,01; ЛПОНП 0,4; ТГ – 0,88; глюкоза 5,64 ммоль/л, АСТ 18,7, об белок 73,7, КА 1,5, креатинин 107,5, об билирубин 11,31, прямой билирубин 4,3, альбумин 42,7, ХС 3,68, СКФ 47, ЛДГ 144,3, КФК 52,4, сыв железо 13,0, ферритин 44, троп-тест отриц, калий нет реактивов.

**Гормоны щитовидной железы — нет квот.**

**Коагулограмма:** ПТВ 31,7 сек, ПТИ 22,9, АЧТВ 75,9 сек, фибриноген 2,53 г/л, МНО 2,6.

**Гликированный гемоглобин от 17.11.22 — 5,5%.**

**Моча на ацетон:** отриц.

**Гликемический профиль** – 5,64-8,2-6,3 ммоль/л.

**Маркеры гепатитов В и С отриц от 22.11.22.**

**Антитела к ВИЧ не обнаружены от 17.11.22.**

**Экспресс тест на SARS-COV2 отриц от 16.11.22.**

**ЭКГ:** фибрилляция предсердий с ЧСС для желудочков от 58 до 93 в мин. Горизонтальное положение ЭОС.

**ХМ-ЭКГ** аппарат загружен.

**ЭХОКГ от 22.11.22:** кальциноз аорты. ФВ 55% по Т.

**УЗС щитовидной железы от 27.08.22:** патологии не выявлено.

**УЗС ОБП и почек от 26.09.22:** жировой гепатоз. Липоматоз поджелудочной железы.

# А что в рекомендациях? – ничего конкретного…

## 11.8 Atrial fibrillation and chronic kidney disease

Independently of AF, CKD is a prothrombotic and prohaemorrhagic condition (*Supplementary Figure 7*),[1166,1167,1168] and AF may accelerate CKD progression. Coexisting in 15–20% of CKD patients,[1169] AF is associated with increased mortality,[1170] whereas CKD may be present in 40-50% of AF patients.[1171] In AF patients, renal function can deteriorate over time,[1172] and worsening CrCl is a better independent predictor of ischaemic stroke/systemic embolism and bleeding than renal impairment per se.[1172] In RCTs of OAC for stroke prevention in AF, renal function was usually estimated using the Cockcroft–Gault formula for CrCl, and a CrCl cut-off of <50 mL/min was used to adapt NOAC dosage.

In patients with mild-to-moderate CKD (CrCl 30-49 mL/min), the safety and efficacy of NOACs vs. warfarin was consistent with patients without CKD in landmark NOAC trials[1173–1176], hence the same considerations for stroke risk assessment and choice of OAC may apply.

In patients with CrCl 15-29 mL/min, RCT-derived data on the effect of VKA or NOACs are lacking. These patients were essentially excluded from the major RCTs. The evidence for the benefits of OAC in patients with end-stage kidney disease with CrCl≤15 mL/min or on dialysis is even more limited, and to some extent controversial. There are no RCTs, whereas observational data question the benefit of OAC in this patient population. Data from observational studies suggest possible bleeding risk reduction in patients with end-stage kidney disease taking a NOAC compared with VKA,[435,1177] but there is no solid evidence for a reduction in embolic events with either NOACs or VKAs, as recently shown in a systematic review.[1178] Notably, NOACs have not been approved in Europe for patients with CrCl ≤15 mL/min or on dialysis.

Several RCTs are currently assessing OAC use and comparing NOACs with VKAs in patients with end-stage renal disease (NCT02933697, NCT03987711). The RENAL-AF trial, investigating apixaban vs. warfarin in AF patients on haemodialysis, was terminated early with inconclusive data on relative stroke and bleeding rates.[1179]

There are no RCT data on OAC use in patients with AF after kidney transplantation. The prescription and dosing of NOACs should be guided by the estimated glomerular filtration rate of the transplanted kidney and taking into account potential interactions with concomitant medication.

Particular attention must be given to the dosing of NOACs in patients with CKD (*Supplementary Table 9*).

### 3.3.15. Пациенты с заболеваниями почек

ХБП является часто встречающейся сопутствующей патологией у пациентов с ФП; частота ХБП во всем мире продолжает нарастать [485].

По данным регистра ORBIT-AF, у 30% пациентов с ФП отмечается ХБП III, IV или V стадии, а по данным отечественного регистра РЕКВАЗА, примерно половина пациентов с ФП имеют сопутствующую патологию почек [486, 487]. Существует двунаправленное взаимодействие между ФП и ХБП: ХБП предрасполагает к развитию ФП, а наличие ФП сопряжено с ухудшением внутрипочечной гемодинамики, риском дальнейшего снижения СКФ и нарастания альбуминурии [488]. Примерно у одного из пяти пациентов с ХБП имеется впервые диагностированная ФП, а у 50% пациентов с ФП имеются разной степени выраженности нарушения фильтрационной функции почек. По сравнению с пациентами только с наличием ФП или ХБП, у пациентов с их сочетанием имеется повышенный риск инсульта и смертности из-за чрезмерного риска развития как ТЭО, так и тяжелых кровотечений, что делает стратификацию риска и лечение сложными задачами [489, 490].

- Всем пациентам с ФП рекомендовано определение уровня креатинина сыворотки крови или КК по формуле Кокрофта-Голта с целью выявления сопутствующей патологии почек и правильного подбора дозы антикоагулянтных и ААП [27, 40-42, 44, 75].

**ЕОК IA (УУР С, УДД 5)**

- Пациентам с ФП при назначении ААП рекомендована коррекция дозы препарата, исходя из уровня СКФ с учетом потенциального удлинения времени полувыведения вещества [23, 27].

**ЕОК нет (УУР С, УДД 5)**

**Комментарии.** *Дозы препаратов при лечении ФП и ХБП должны соответствовать инструкциям.*

*В таблицах П17 и П18 Приложения Г2 представлена характеристика ААП для поддержания синусового ритма и контроля частоты желудочковых сокращений при ФП и ХБП. Пациенты без четких показаний к контролю ритма по умолчанию должны придерживаться стратегии контроля частоты. При этом следует учитывать вариативность симптоматики и потенциально повышенную склонность к развитию тахииндуцированной кардиомиопатии, фармакокинетику и диализуемость препаратов, применяемых для контроля частоты.*

## 4. Медицинская реабилитация, медицинские показания и противопоказания к применению методов реабилитации

- Пациентам с любой формой ФП рекомендуются индивидуальные и групповые занятия лечебной физкультурой, в т.ч. с использованием тренажеров с целью повышения их физической работоспособности, качества жизни, функции сердца (ФВ ЛЖ) [494-497, 500-506].

**ЕОК нет (УУР В, УДД 1)**

# Хроническая болезнь почек и риск тромбоэмболий при ФП

Stroke or systemic embolism in patients with atrial fibrillation

| Study or Subgroup | Endpoint | log[Hazard Ratio] | SE | Weight | Hazard Ratio IV, Random, 95% CI | Year |
|---|---|---|---|---|---|---|
| Go 2009 | IS, SE | 0.32930375 | 0.10570899 | 23.6% | 1.39 [1.13, 1.71] | 2009 |
| Hart 2011 | IS, SE | 0.69314718 | 0.2554976 | 10.0% | 2.00 [1.21, 3.30] | 2011 |
| Cha 2012 | IS, US, SE, TIA | 1.28923265 | 0.42927407 | 4.4% | 3.63 [1.56, 8.42] | 2012 |
| Olesen 2012 | IS, SE, TIA | 0.39877612 | 0.03314178 | 31.7% | 1.49 [1.40, 1.59] | 2012 |
| Friberg 2012 | IS, SE, TIA | 0.14842001 | 0.05022453 | 30.2% | 1.16 [1.05, 1.28] | 2012 |
| **Total (95% CI)** | | | | **100.0%** | **1.46 [1.20, 1.76]** | |

Heterogeneity: $Tau^2 = 0.03$; $Chi^2 = 24.39$, df = 4 ($P < 0.0001$); $I^2 = 84\%$

Test for overall effect: Z = 3.88 (P = 0.0001)

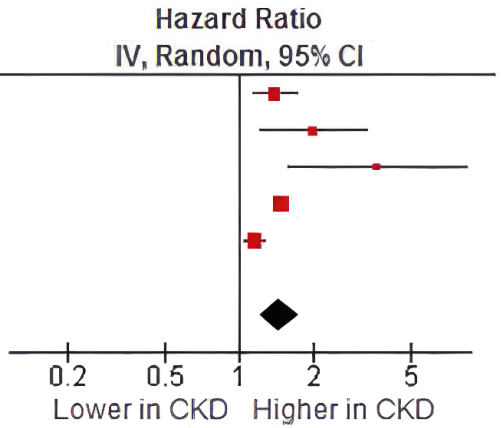


- **Наличие ХБП у пациентов с ФП связано с почти 50% повышением риска тромбоэмболии, который может быть эффективно снижен при соответствующей антитромботической терапии**

Providência R, et al. Meta-Analysis of the Influence of Chronic Kidney Disease on the Risk of Thromboembolism Among Patients With Nonvalvular Atrial Fibrillation. The American journal of cardiology 2014;114:646-653.

# Хроническая болезнь почек и риск тромбоэмболий/кровотечений при ФП

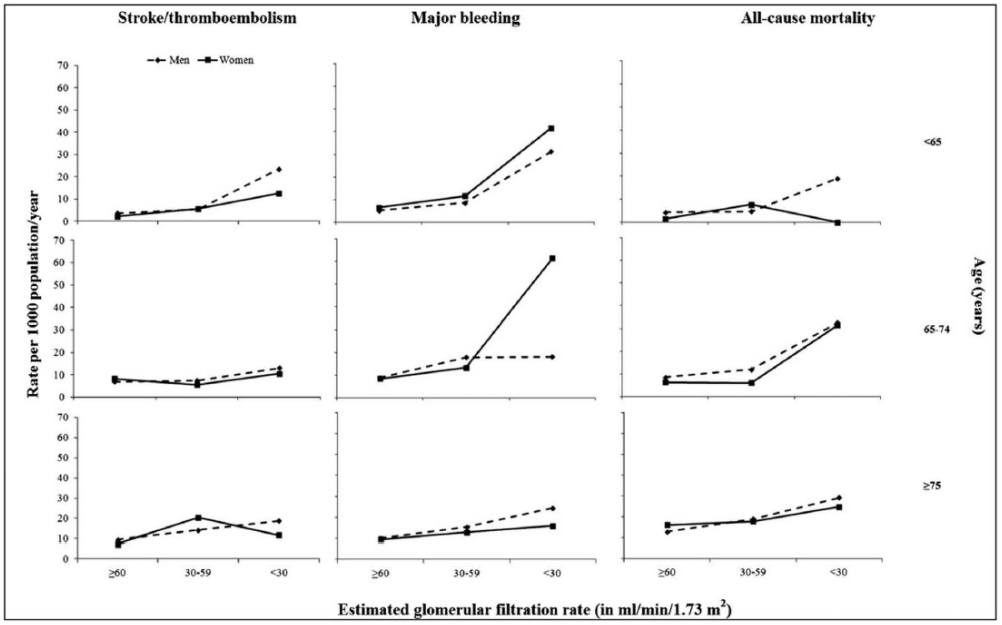


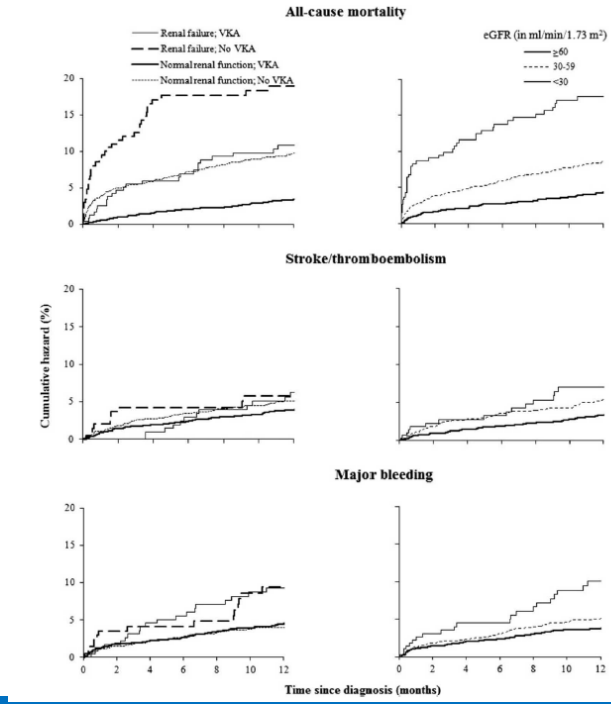


- **Показатели инсультов, смертности и кровотечений увеличивались всему спектру функции почек. Соотношение инсультов и кровотечений было в пользу применения ОАК у пациентов с нарушением функции почек.**

Banerjee A, Fauchier L, Vourch P, et al. A Prospective study of estimated glomerular filtration rate and outcomes in patients with atrial fibrillation. Chest. 2014;145(6):1370-1382.

# Выбор антикоагулянтов при ФП и ХБП

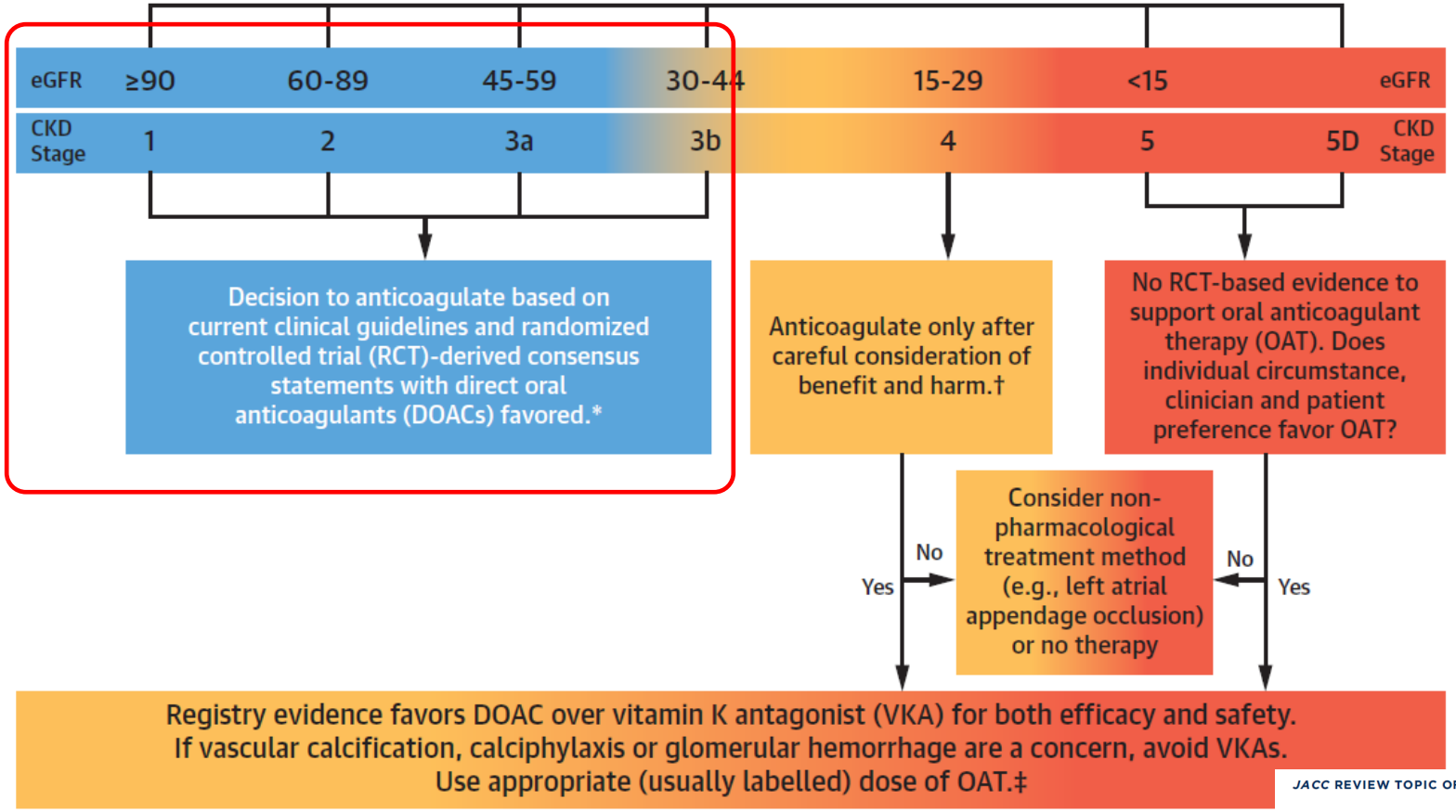


JACC REVIEW TOPIC OF THE WEEK

## Anticoagulation in Concomitant Chronic Kidney Disease and Atrial Fibrillation

*JACC* Review Topic of the Week

Shankar Kumar, BSc (HONS), MBBS,[a,b] Emma Lim, BSc (HONS), MBChB,[b] Adrian Covic, MD, PhD,[c] Peter Verhamme, MD, PhD,[d] Chris P. Gale, MBBS, PhD, MEd, MSc,[e] A. John Camm, MD, FMedSci,[f] David Goldsmith, MA, MB Chir[c,f,g]

Kumar S, Lim E, Covic A, et al. Anticoagulation in Concomitant Chronic Kidney Disease and Atrial Fibrillation. Journal of the American College of Cardiology. 2019;17:2204-2215.

# Сравнение шкал риска инсульта

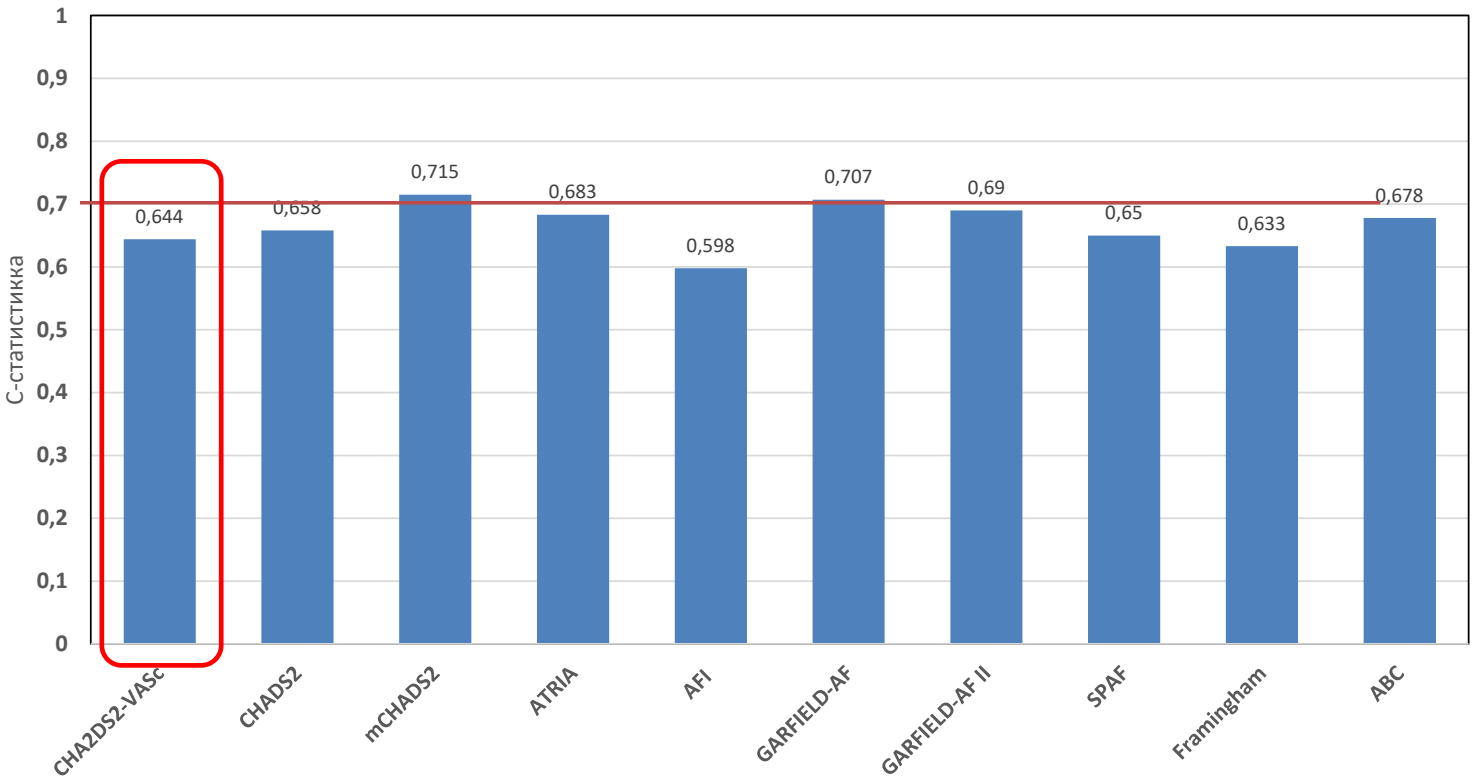


- **При решении вопроса о выборе антикоагулянтов следует рассматривать и другие факторы риска тромбоэмболий, помимо включенных в шкалу CHA2DS2-Vasc**

van der Endt V, et al. Comprehensive comparison of stroke risk score performance: a systematic review and meta-analysis among 6 267 728 patients with atrial fibrillation. EP Europace. 2022;11:1739-1753.

# Алгоритм выбора антикоагулянтов

**МОДИФИКАТОРЫ РИСКА ТРОМБОЗА**

- Нагрузка ФП
- Тромб левого предсердия
- Размеры левого предсердия
- Фиброз предсердия
- Форма аппендикса
- Риск другого тромбоза
- Длительность и тяжесть гипертензии
- Длительность и тяжесть диабета
- Дисфункция почек
- Болезни клапанов типа 2 EHRA

**МОДИФИКАТОРЫ РИСКА КРОВОТЕЧЕНИЯ**

- Внутричерепные кровоизлияния
- Кровотечения
- Дисфункция печени
- Дисфункция почек
- Анемия
- Коморбидность
- HAS-BLED >3

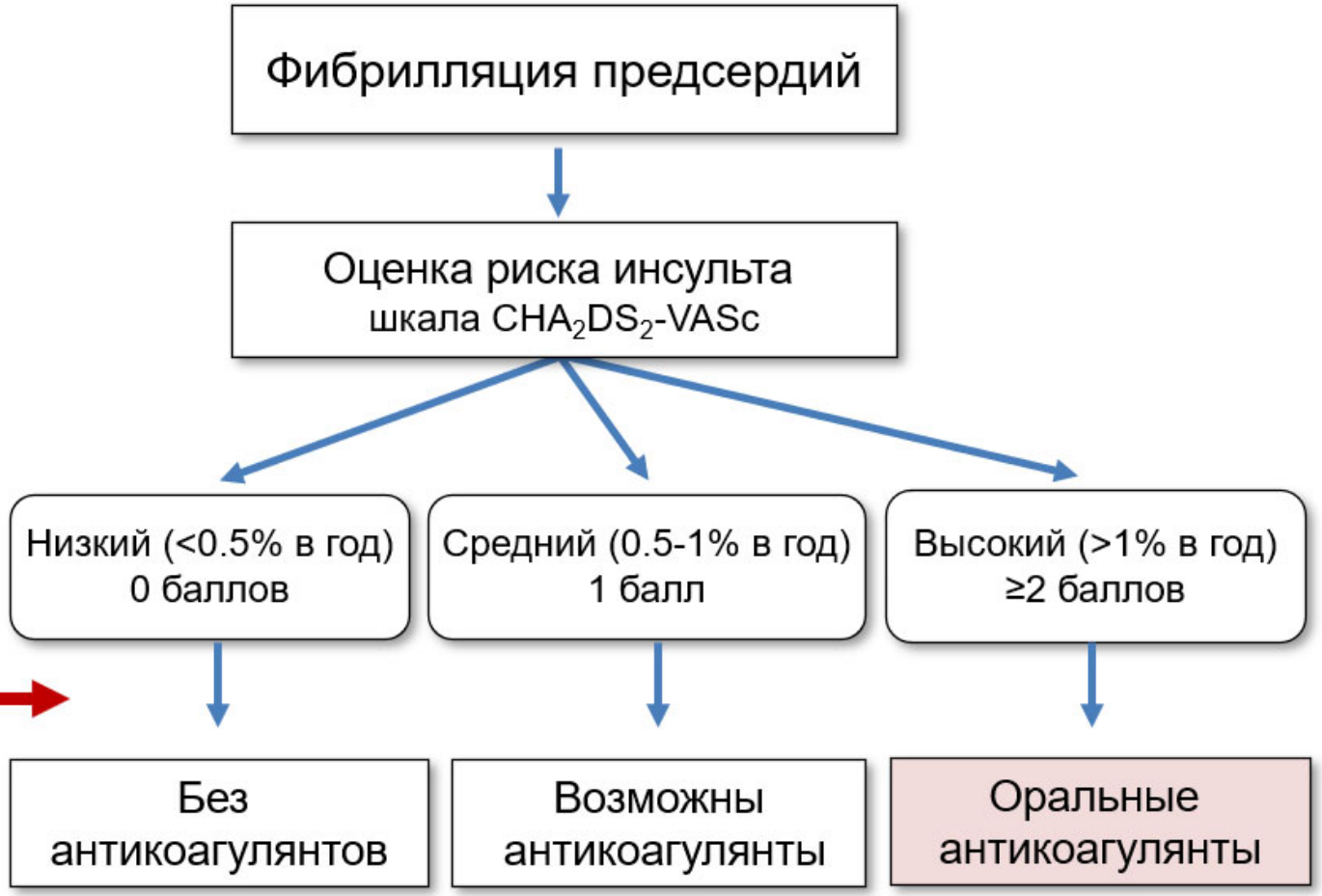

# Пациент Х., 69 лет

- 7.01.2023 эпизод давящих болей в груди продолжительностью ~8 ч, оценка ЭКГ затруднена блокадой, не госпитализировали. Гликемия 8.9 ммоль/л (08.11.2022).

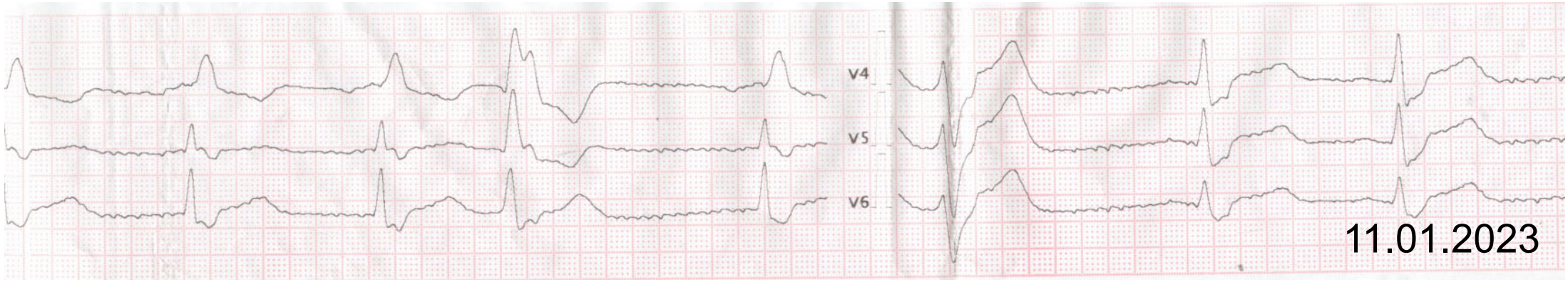

ИРКУТСКИЙ ДИАГНОСТИЧЕСКИЙ ЦЕНТР

№ карты: **1060466**

| Название | Результат | Норма | Флаг | Дата забора<br>Дата исполнения<br>Исполнитель |
|---|---|---|---|---|
| Тропонин Т | 0.011 нг/мл[1] | < 0.014 нг/мл | | 11.01.2023<br>11.01.2023 18:02<br>Промтов М.В. |

[1]Для исследования используется высокочувствительный тест определения тропонина Т. При повышенном уровне тропонина Т (более 0,014 нг/мл) рекомендуется серийное измерение тропонина Т для дифференциальной диагностики ишемических состояний.

# Европейский алгоритм ОКС «0/1час»

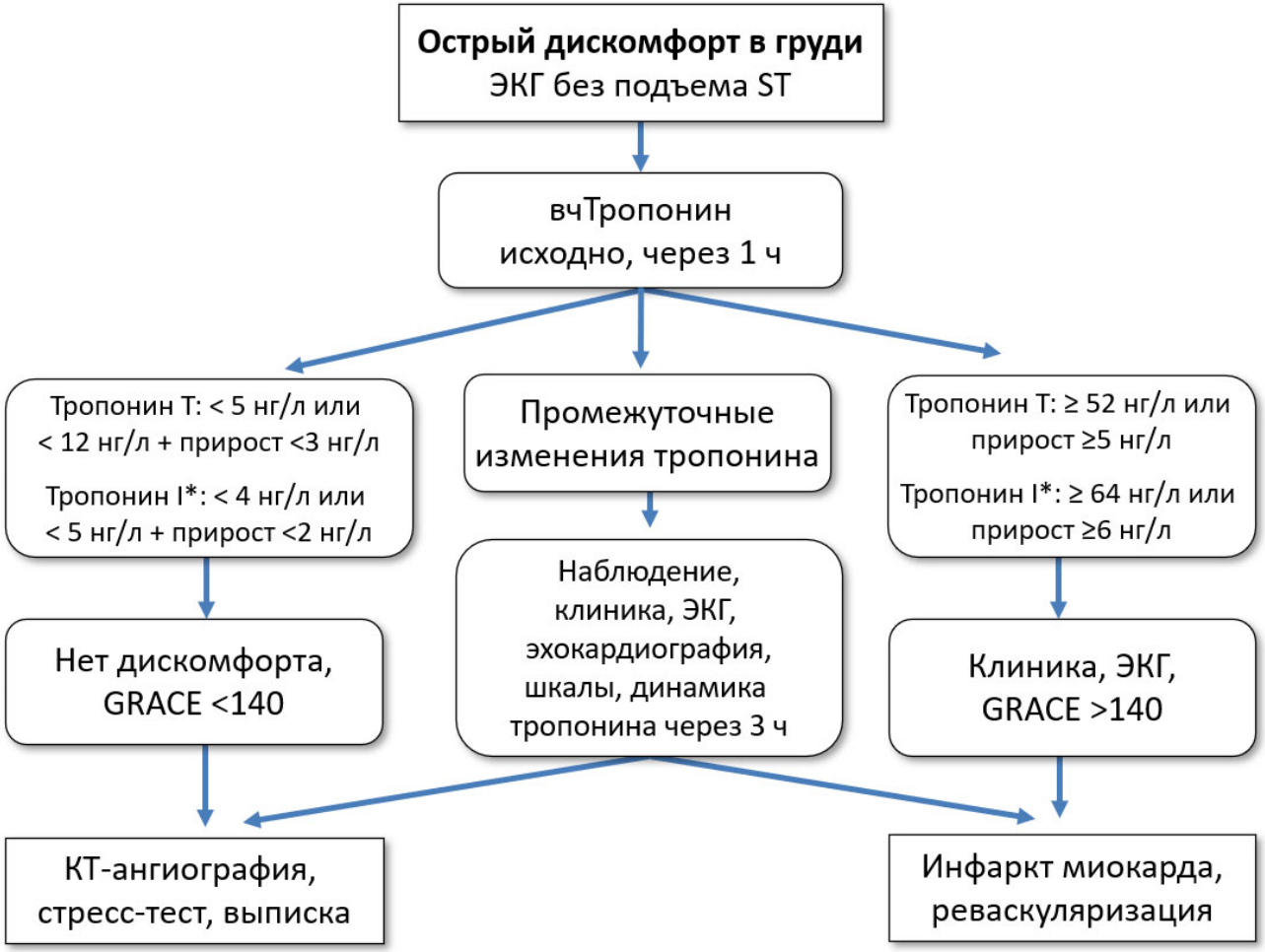

Отделение кардиологии с палатой реанимации и интенсивной терапии
тел. (3952)-22-94-26

Выписка из истории болезни
№ 2319/4518/87

**Фамилия, имя**
**Дата рождения: 18.05.1953 г.**
**Домашний адрес: Качугский район д. Хальск ул. Кольцевая д.19 кв.1**
Дата поступления: 11.01.2023
Дата выбытия: 20.01.2023

**Диагноз: ИБС. Нестабильная стенокардия. GRACE 108 б средний**
**Кардио-коронарография от 18.01.2023 г. Заключение:** Левый тип коронарного кровотока. ЛКА (ствол): окклюзионно-стенотических поражений не выявлено. ПНА: окклюзионно-стенотических поражений не выявлено. ОА: окклюзионно-стенотических поражений не выявлено. ПКА: неровность контуров в 2-3 сегменте, петлеобразная извитость в 3 сегменте.
**Осложнения : ). ХСН I** ФВ(Simpson) 52 %, **ФК II.**
**Соп. диагноз :Артериальная гипертензия III стадии, риск IV (ИБС, дислипидемия, СД, АО).**
**Сахарный диабет 2 типа (ИЦУ HbA1c < 7.5%). Диабетическая макроангиопатия коронарных сосудов.**
**Ожирение I степени, абдоминальный тип (ИМТ – 33.5 кг/м2, ОТ –115 см.)**
ЖКБ. Хронический калькулезный холецистит.
Острые геморрагические эрозии н/3 тела и антрального отдела желудка (III – тип по класс. Tajiamo). Острые эрозии н/3 пищевода и постбульбарного отдела ДПК. Пищевод Баретта (C4M7 по класс. Пражской). Смешанный (поверхностный + атрофический) гастрит, С-2 – тип по класс. Kimura-Takemoto. Поверхностный дуоденит.

**Жалобы**. Слабость. Давящая боль за грудиной в покое, длительность боли от нескольких секунд (часто) до 5 часов (1 раз 06.01.23). Боль купируется спонтанно.
**Anamnesis morbi**. Боль появилась 07.01.2023 года, длилась 5 часов. Обратился в Качугскую РБ. Осмотрен врачом, сделана ЭКГ, оказана помощь. Направлен домой. Последующие дни беспокоит дискомфорт за грудиной в покое длительностью до несколько секунд. Вчера прошел ЭхоКГ и Холтер-ЭКГ (копии прилагаются). Сегодня обратился к проф. Белялову, выставлен диагноз ОКС. Вызвал БСМП, доставлен в ПО ИГКБ № 1.
**Данные объективного осмотра.**

| АД | ЧСС | Пульс | ЧД | вес (кг) | рост (см) | ИМТ | SpO2 (%) | Т-ра (С°) |
|---|---|---|---|---|---|---|---|---|
| 120/80 | 70 | 70 | 14 | 85 | 162 | 32,4 | 98 | 36,6 |

Состояние среднетяжелое, сознание ясное, положение активное. Кожные покровы обычной окраски и влажности. Лимфатические узлы не увеличены. Видимые слизистые розового цвета. Пастозность голеней – нет.
**Система органов дыхания:** грудная клетка симметричная, обе половины одинаково участвуют в акте дыхания. Границы легких в норме, ясный легочный звук, одинаковый с обеих сторон, притупление: нет. Аускультация: дыхание везикулярное с обеих сторон, ослабление: нет. Шум трения плевры: нет.
**Система органов кровообращения**: Верхушечный толчок определяется в 5 межреберье на 1 см кнутри от срединно-ключичной линии – положительный, локализованный. Границы сердца в норме. Тоны сердца не ритмичные, глухие. Пульс на периферических артериях удовлетворительного наполнения и напряжения.
**Система органов пищеварения**: живот обычной формы, активно участвует в акте дыхания, при пальпации – мягкий, безболезненный. Край печени не пальпируется. Границы печени по Курлову 9-8-7 см. Симптом Пастернацкого отрицательный с обеих сторон.
**Проведено обследование:**

| ОАК | Лейк | Эр | Hb . | п | с | э | м | л | тромб | СОЭ |
|---|---|---|---|---|---|---|---|---|---|---|
| 11.01 | 10,0 | 4,54 | 126 | | | | | | 197 | |
| 17.01 | 10,01 | 4,88 | 147 | | | | | | 192 | |
| | | | | | | | | | | |

| ОАМ | Уд. вес | Белок | Эпит. | Лейк. | Эритр. | Зерн. цилинд | Гиали н. | Соли | Бакт. |
|---|---|---|---|---|---|---|---|---|---|
| 12.01 | 1025 | отр | | отр | | | | | |
| 17.01 | 1025 | отр | | отр | | | | | |

**Биохимия**

| Дата | Сахар крови | Троп тест | АЛАТ | АСАТ | К+ | Na+ | Бил. общ. | Бил. пр.. | Общ. белок |
|---|---|---|---|---|---|---|---|---|---|
| 11.01 | 5,8 | <0,010 | 19 | 13 | 3,6 | 141 | 6,3 | | 64 |
| 12.01 | | <0,010 | | | 4,51 | 145 | | | 66,9 |
| 17.01 | 5,61 | | 39,6 | 21,1 | | | | | |

| | МНО | АЧТВ | Липидограмма ОХ | Х-ЛПВП | Х-ЛПНП | Тг | Мочевина | Мочевая кислота | ЛДГ | Креатинин |
|---|---|---|---|---|---|---|---|---|---|---|
| 11.01 | 1,48 | 59,0 | 3,9 | | | | 6,8 | | | 94 |
| 12.01 | | | 4,19 | 1,44 | 2,24 | 0,93 | | 319 | | 110 |
| 17.01 | | | | | | | | | | |

Амилаза 12.01– 70 ед, СК 12.01– 147 е/л.
Группа крови 12.01: В α(III) Rh - положительный **Анализ от 12.01.2023:** Антитела (IgM, IgG) к Treponema pallidum – не обнаружены ;**Анализ от 12.01.2023:** ИФА HBs Ag – не обнаруженыАнализ от 12.01.2023: ИФА LgM, Lg G к вирусу гепатита С – не обнаруженыАнтитела к ВИЧ инфекции 12.01.2022: не обнаружены.
Тест система иммунохроматографическая для качественного выявления антигена коронавируса SARS-мазках из носоглотки или ротоглотки человека "ИМБИАН-SARSCoV-2Ag ИХА" 11.01– отрицательно
**ЭКГ 11.01**: синусовый ритм с ЧСС 54 уд/мин. Горизонтальное положение ЭОС. Полная блокада ПНПГ.
**ЭКГ12.01:** Синусовый ритм с ЧСС 60в мин. ПБПНПГ.Вероятная гипертрофия правого желудочка
**ЭКГ:** Синусовый ритм с ЧСС58 в мин. сотояние миокарда без динамики
**Дата: 16.01.2023** **Эхокардиография** акустическое окно хорошее
**Сердце** левораспoложенное правосформированное
**Аорта** на уровне синусов 3,4 см, стенки неравномерно утолщены, гиперэхогенные.
**Аортальный клапан** 3х створчатый, створки утолщены, фиброз, подвижность сохранена. На патологических образований нет. PG на аортальном клапане 10 мм.рт.ст., регургитация 1 – 2 степени см.
**Левое предсердие** 3,6 х 4,5 см, в его просвете дополнительных эхосигналов не выявлено.
Устья легочных вен не расширены.
**Митральный клапан** Створки неравномерно утолщены, фрагментами гиперэхогенные, дискордантные. На створках патологических образований нет. Регургитация 1 степени
**Правое предсердие** 3,4 х 4,4 см, в его просвете дополнительных эхосигналов не выявлено.
**Трикуспидальный клапан** Створки тонкие. На створках патологических образований нет, регургитация 1 степени.
**Межпредсердная перегородка** непрерывна.
**Легочная артерия** 2,0 см на уровне фиброзного кольца.
**Клапан легочной артерии** Створки тонкие, не изменены, PG на КЛА 6 мм.рт.ст., систолическая скорость кровотока 1,2 м/с, регургитация 1 степени.
**Правый желудочек** 2,6 см в приточном отделе из апикального доступа, в B-mode.
Толщина миокарда правого желудочка 0,6 см. Выходной отдел 2,5 см, поток в нем ламинарный.
**Расчетное давление** в правом желудочке (по трикуспидальной регургитации) 29 мм.рт.ст.
**Левый желудочек**: КДР 5,5 см, КДО 150 мл, КСР 3,8 см, КСО 62 мл, УО 88 мл, ФВ(Teichholz) 59 %, ФВ(Simpson) 52 %, ФУ 31 %, МЖП(д) 1,1 см, ЗСЛЖ(д) 1,1 см.
**Межжелудочковая перегородка** непрерывна.
**Зоны диссинергии**: не выявлено.
**Листки перикарда** не утолщены, в перикарде жидкость не выявлена
**Тип наполнения** левого желудочка: ригидный
**Тип выброса** из левого желудочка: нормокинетический
**Заключение: Дегенеративные изменения Ао, АК, МК. Умеренная недостаточность АК.**
**ХМ ЭКГ от 17.01.2023 г. Заключение:** Синусовый ритм общей длительностью 08:00:27, с ЧСС от 42 до 87 (средняя 52) уд/мин в течение всего наблюдения. Полная блокада правой ножки п.Гиса. Брадикардия в течение времени наблюдения. Циркадный индекс 117%. Циркадный индекс ЧСС снижен. Регистрируются желудочковые аритмии, количество аритмий - пограничное: - 25 одиночных мономорфных желудочковых экстрасистол. Наджелудочковая эктопическая активность в пределах нормы: - 26 одиночных, 1 групповая наджелудочковых экстрасистол. Ишемические изменения ЭКГ не обнаружены. В течение времени наблюдения наблюдалось удлинение корригированного QT-интервала свыше 450 мс в течение 2 часа 22 минуты (40% времени).
**Кардио-коронарография от 18.01.2023 г. Заключение:** Левый тип коронарного кровотока. ЛКА (ствол): окклюзионно-стенотических поражений не выявлено. ПНА: окклюзионно-стенотических поражений не выявлено. ОА: окклюзионно-стенотических поражений не выявлено. ПКА: неровность контуров в 2-3 сегменте, петлеобразная извитость в 3 сегменте.
**УЗИ органов брюшной полости и почек от 11.01.2023 г. Заключение:** Диффузные изменения в печени, поджелудочной железе. Неспецифические структурные изменения в почках.

Невысокочувствительный полуколичественный тест

Для оценки динамики важно использовать высокочувствительный тропонин с точной количественной оценкой

**органов брюшной полости и почек от 13.01.2023 г. Заключение:** ЖКБ. Хронический калькулезный холецистит. Гепатомегалия. Диффузные изменения в печени, поджелудочной железе. Неспецифические структурные изменения в почках.

**ФГС от 12.01.2023 г:** Пищевод свободно проходим, перистальтирует, слизистая н/3 гиперемирована в виде «языкрв пламени», местами с поверхностными дефектами до 0,2 см в диаметре, покрытые фибрином. Z-линия не ровная, циркулярная часть на 4,0 см выше кардии, максимальный ее отрезок протяженностью до 7,0 см выше кардии. Кардия в 39 см от резцов, перистальтирует, смыкается, свободно проходима. Желудок хорошо расправляется воздухом, перистальтика активная. В просвете прозрачная жидкость, умеренное количество слизи. Складки слизистой обычной высоты. Слизистая на большем протяжении гиперемирована, отечна. От с/3 тела до антрального отдела слизистая пятнисто гиперемирована, истончена с поверхностными дефектами в н/3 тела и антрального отдела, по всем стенкам, размерами до 0,2 см в диаметре, покрытые гемосидерином. Привратник симметричен, перистальтирует, смыкается, свободно проходим. Луковица ДПК не деформирована, слизистая ее гиперемирована, отечна. В постбульбарном отделе по передней стенке определяются поверхностные дефекты, размерами до 0,3 см в диаметре, покрыты фибрином. Верхне-горизонтальная, нисходящая части не изменены. В просвете ДПК желчь.

**Заключение:** Наиболее вероятной причиной выявленных при эндоскопическом исследовании изменений являются: Острые геморрагические эрозии н/3 тела и антрального отдела желудка (III – тип по класс. Tajiamo). Острые эрозии н/3 пищевода и постбульбарного отдела ДПК. Пищевод Баретта (C4M7 по класс. Пражской). Смешанный (поверхностный + атрофический) гастрит, С-2 – тип по класс. Kimura-Takemoto. Поверхностный дуоденит.

**Проведено лечение:** Режим стационарный, 9 ст Эноксапарин 0,8 мл п/к 2 раза в день.

1. Тикагредор 180 мг, однократно, далее по 90 мг 2 р/д. Ацетилсалициловая кислота 250 мг однократно, далее по 100 мг 1 р/де отменой ,Омепразол 20 мг 2 р/д. Бисопролол 5 мг 1 р/д. Периндоприл 5 мг 1 р/д. Спиронолактон 25 мг 1 р/д. Аторвастатин 80 мг 1 р/д.Альмагель

**Лечебные, профилактические и трудовые рекомендации:**

1. Диспансерное наблюдение кардиолога по месту жительств
2. Ограничение потребления соли (не более 2-2,5 г натрия или 5-6 г поваренной соли в сутки)
3. Исключить продукты с большим содержанием соли: колбасные изделия, соления, консервы, сыр. Ограничение жидкости: объем жидкости не рекомендуется увеличивать более 2 л/сутки (минимум приема жидкости в активной фазе диуретической терапии – 1,5 л/сут).
4. Гипохолестериновая диета: снижение потребления с пищей насыщенных жиров и трансжиров (маргарин, сливочное масло, рафинированное растительное масло, майонез, пирожные, попкорн, крекеры, картофель фри)
5. Потребление 30-45 г клетчатки (пищевых волокон) в день из цельнозерновых продуктов, фруктов и овощей
6. Потребление 200 г фруктов в день, потребление 200 г овощей в день без учета картофеля, потребление рыбы, по крайней мере, 2 раза в неделю
7. Снижение массы тела у лиц с абдоминальным ожирением. Норма индекса массы тела (ИМТ) = 18,5-24,9 кг/м$^2$. Ограничение каллорий при ИМТ более 25 кг/м$^2$. При окружности талии более 102 см у мужчин и 88 см у женщин рекомендовано снижать вес
8. Физическая реабилитация: целесообразно рекомендовать физические нагрузки в виде ходьбы
9. При 1-3 ФК ХСН показаны аэробные физические тренировки умеренной интенсивности(например, ходьба в течение 30-45 минут не менее 5 раз в неделю). Продолжительность ежедневной динамической физической нагрузки должна быть для пациентов 1-2ФК – 45 минут, 3ФК –30 мин, Снижение АД менее 140/90 мм рт ст на фоне гипотензивной терапии
10. Контроль сахара крови, гликированного гемоглобина ,наблюдение эндокринолога
11. Ежегодная вакцинация против гриппа
12. Консультация гастроэнтеролога в плановом порядке амбулаторно

**Принимать:**

1. Клопидогрел 75 мг утром в течение года после перенесенного ОКС
2. Метапролола сукцинат 25мг утром, или бисопролол 5 мг утром под контролем ЧСС, АД (целевой уровень ЧСС 60-70 в минуту)
3. Периндоприл 5 мг вечером по АД, ЧСС под контролем калия (менее 5,2 ммоль/л), креатинина крови.
4. Аторвастатин 80 мг вечером или розувастатин 40 мг вечером под контролем липидограммы, АЛТ, АСТ п м/ж (целевой уровень ОХ менее 4,0 ммоль/л, ТГ менее 1,7 ммоль/л, ЛПНП менее 1,4 ммоль/л либо снижение на 50% от исходного уровня, ЛПВП у мужчин более 1,0 ммоль/л, у женщин более 1,2 ммоль/л).
5. Омепразол 20 мг 2 раза утром и вечером в течение месяца с последующим контролем ФГС
6. Сахароснижающая терапия согласно рекомендациям эндокринолога по месту жительства.

Окончательное решение о назначении лекарственных препаратов принимается Врачебной комиссией МО по месту жительства/прикрепления

ознакомлен (а) с информацией указанной в выписном эпикризе. Со мной в доступной форме проведена беседа о течении моего заболевания, необходимости выполнения всех рекомендаций после выписки из стационара. Я задал (а) интересующие меня вопросы, касающиеся режима дня, диеты, состояния моего здоровья, медикаментозных препаратов лечащему врачу Ожогиной Н.А. и получил(а) на них понятные ответы в полном объёме.

Подпись _____

Зависимость вч-Tn в отношении начала симптомов,
быстрый алгоритм может не определить изменения (Δ)
в очень раннем и позднем периодах

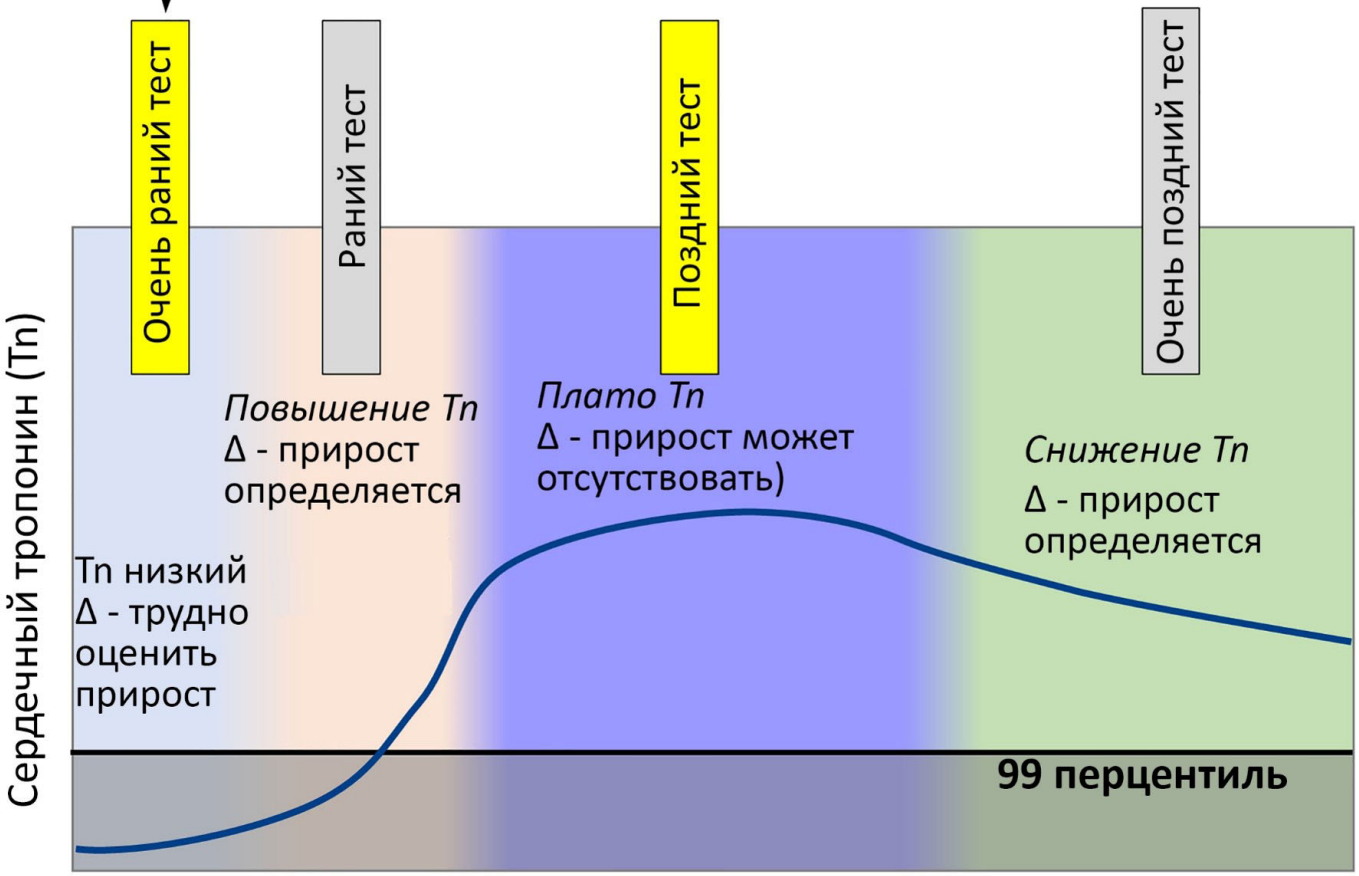


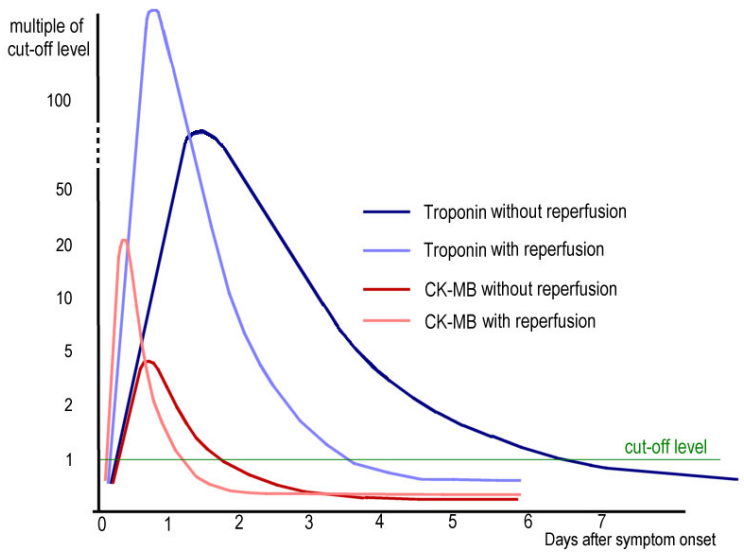


Sandoval Y, Apple F, Mahler S, et al. High-Sensitivity Cardiac Troponin and the 2021 AHA/ACC/ASE/CHEST/SAEM/SCCT/SCMR Guidelines for the Evaluation and Diagnosis of Acute Chest Pain. Circulation. 2022;7:569-581.

## ЭНДОСКОПИЧЕСКОЕ ОТДЕЛЕНИЕ ОГБУЗ ИГКБ № 1 г. ИРКУТСКА

**Ф.И.О:** [redacted], возраст 69 (18.05.1953), отд. кард., ИБ №2319,
**ЭГДС №204.**
**Аппарат:** Olympus GIF Q160
**Дата:** 12.01.2023
**Направительный диагноз:** Обследование.
**Описание исследования**: Выполнена местная анестезия ротоглотки методом «орошения» р-ром лидокаина 10%-спрей. Пищевод свободно проходим, перистальтика активная, слизистая н/3 гиперемирована в виде «языков пламени», местами с поверхностными дефектами до 0,2 см в диаметре, покрытые фибрином. Z-линия не ровная, циркулярная часть на 4,0 см выше кардии, максимальный её отрезок протяженностью до 7,0 см выше кардии. Кардия в 39 см от резцов, перистальтирует, смыкается, свободно проходима. Желудок хорошо расправляется воздухом, перистальтика активная. В просвете прозрачная жидкость, умеренное количество слизи. Складки слизистой обычной высоты. Слизистая на большем протяжении гиперемирована, отечная. От с/3 тела до антрального отдела слизистая пятнисто гиперемирована, истончена с поверхностными дефектами в н/3 тела и антрального отдела, по всем стенкам, размерами до 0,2 см в диаметре, покрытые гемосидерином. Привратник симметричен, перистальтирует, смыкается, свободно проходим. Луковица 12пк не деформирована, слизистая ее гиперемирована, отечная. В постбульбарном отделе по передней стенке определяются поверхностные дефекты, размерами до 0,3 см в диаметре, покрыты фибрином. Верхне-горизонтальная и нисходящая части не изменены. В просвете ДПК желчь. Биопсия не взята из-за риска кровотечения на фоне антикоагулянтной терапии.

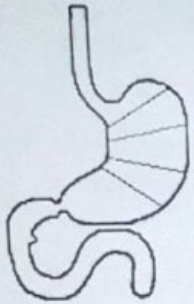

**Заключение** – наиболее вероятной причиной выявленных при эндоскопическом исследовании изменений являются:
Острые геморрагические эрозии н/3 тела и антрального отдела желудка (III – тип по класс. Tajiamo).
Острые эрозии н/3 пищевода и постбульбарного отдела ДПК.
Пищевод Барретта (C4M7 по класс. Пражской).
Смешанный (поверхностный + атрофический) гастрит, С-2 – тип по класс. Kimura-Takemoto.
Поверхностный дуоденит.

**Отделение кардиологии с палатой реанимации и интенсивной терапии**
**тел. (3952)-22-94-26**

**Выписка из истории болезни**
**№ 2319/4518/87**

**Фамилия, имя**
**Дата рождения: 18.05.1953 г.**
**Домашний адрес: Качугский район д. Хальск ул. Кольцевая д.19 кв.1**
Дата поступления: 11.01.2023
Дата выбытия: 20.01.2023

**Диагноз: ИБС. Нестабильная стенокардия. GRACE 108 б средний**
**Кардио-коронарография от 18.01.2023 г. Заключение:** Левый тип коронарного кровотока. ЛКА (ствол): окклюзионно-стенотических поражений не выявлено. ПНА: окклюзионно-стенотических поражений не выявлено. ОА: окклюзионно-стенотических поражений не выявлено. ПКА: неровность контуров в 2-3 сегменте, петлеобразная извитость в 3 сегменте.
**Осложнения : ). ХСН I** ФВ(Simpson) 52 %, **ФК II.**
**Соп. диагноз :Артериальная гипертензия III стадии, риск IV (ИБС, дислипидемия, СД, АО).**
**Сахарный диабет 2 типа (ИЦУ HbA1c < 7.5%). Диабетическая макроангиопатия коронарных сосудов.**
**Ожирение I степени, абдоминальный тип (ИМТ – 33.5 кг/м2, ОТ –115 см.)**
ЖКБ. Хронический калькулезный холецистит.
Острые геморрагические эрозии н/3 тела и антрального отдела желудка (III – тип по класс. Tajiamo). Острые эрозии н/3 пищевода и постбульбарного отдела ДПК. Пищевод Баретта (C4M7 по класс. Пражской). Смешанный (поверхностный + атрофический) гастрит, C-2 – тип по класс. Kimura-Takemoto. Поверхностный дуоденит.

**Жалобы**. Слабость. Давящая боль за грудиной в покое, длительность боль от нескольких секунд (часто) до 5 часов (1 раз 06.01.23). Боль купируется спонтанно.
**Anamnesis morbi**. Боль появилась 07.01.2023 года, длилась 5 часов. Обратился в Качугскую РБ. Осмотрен врачом, сделана ЭКГ, оказана помощь. Направлен домой. Последующие дни беспокоит дискомфорт за грудиной в покое длительностью до несколько секунд. Вчера прошел ЭхоКГ и Холтер-ЭКГ (копии прилагаются). Сегодня обратился к проф. Белялову, выставлен диагноз ОКС. Вызвал БСМП, доставлен в ПО ИГКБ № 1.
**Данные объективного осмотра**.

| АД | ЧСС | Пульс | ЧД | вес (кг) | рост (см) | ИМТ | SpO2 (%) | Т-ра ($C^0$) |
|---|---|---|---|---|---|---|---|---|
| 120/80 | 70 | 70 | 14 | 85 | 162 | 32,4 | 98 | 36,6 |

Состояние среднетяжелое, сознание ясное, положение активное. Кожные покровы обычной окраски и влажности. Лимфатические узлы не увеличены. Видимые слизистые розового цвета. Пастозность голеней – нет.
**Система органов дыхания:** грудная клетка симметричная, обе половины одинаково участвуют в акте дыхания. Границы легких в норме, ясный легочный звук, одинаковый с обеих сторон, притупление: нет. Аускультация: дыхание везикулярное с обеих сторон, ослабление: нет. Шум трения плевры: нет.
**Система органов кровообращения**: Верхушечный толчок определяется в 5 межреберье на 1 см кнутри от срединно-ключичной линии – положительный, локализованный. Границы сердца в норме. Тоны сердца не ритмичные, глухие. Пульс на периферических артериях удовлетворительного наполнения и напряжения.
**Система органов пищеварения**: живот обычной формы, активно участвует в акте дыхания, при пальпации – мягкий, безболезненный. Край печени не пальпируется. Границы печени по Курлову 9-8-7 см. Симптом Пастернацкого отрицательный с обеих сторон.
**Проведено обследование:**

| ОАК | Лейк | Эр | Hb . | п | с | э | м | л | тромб | СОЭ |
|---|---|---|---|---|---|---|---|---|---|---|
| 11.01 | 10,0 | 4,54 | 126 | | | | | | 197 | |
| 17.01 | 10,01 | 4,88 | 147 | | | | | | 192 | |
| | | | | | | | | | | |
| **ОАМ** | **Уд. вес** | **Белок** | **Эпит.** | **Лейк.** | **Эритр.** | **Зерн. цилинд** | **Гиали н.** | **Соли** | **Бакт.** | |

**органов брюшной полости и почек от 13.01.2023 г. Заключение:** ЖКБ. Хронический калькулезный холецистит. Гепатомегалия. Диффузные изменения в печени, поджелудочной железе. Неспецифические структурные изменения в почках.
**ФГС от 12.01.2023 г:** Пищевод свободно проходим, перистальтирует, слизистая н/3 гиперемирована в виде «языкрв пламени», местами с поверхностными дефектами до 0,2 см в диаметре, покрытые фибрином. Z-линия не ровная, циркулярная часть на 4,0 см выше кардии, максимальный ее отрезок протяженностью до 7,0 см выше кардии. Кардия в 39 см от резцов, перистальтирует, смыкается, свободно проходима. Желудок хорошо расправляется воздухом, перистальтика активная. В просвете прозрачная жидкость, умеренное количество слизи. Складки слизистой обычной высоты. Слизистая на большем протяжении гиперемирована, отечна. От с/3 тела до антрального отдела слизистая пятнисто гиперемирована, истончена с поверхностными дефектами в н/3 тела и антрального отдела, по всем стенкам, размерами до 0,2 см в диаметре, покрытые гемосидерином. Привратник симметричен, перистальтирует, смыкается, свободно проходим. Луковица ДПК не деформирована, слизистая ее гиперемирована, отечна. В постбульбарном отделе по передней стенке определяются поверхностные дефекты, размерами до 0,3 см в диаметре, покрыты фибрином. Верхне-горизонтальная, нисходящая части не изменены. В просвете ДПК желчь.
**Заключение:** Наиболее вероятной причиной выявленных при эндоскопическом исследовании изменений являются: Острые геморрагические эрозии н/3 тела и антрального отдела желудка (III – тип по класс. Tajiamo). Острые эрозии н/3 пищевода и постбульбарного отдела ДПК. Пищевод Баретта (C4M7 по класс. Пражской). Смешанный (поверхностный + атрофический) гастрит, C-2 – тип по класс. Kimura-Takemoto. Поверхностный дуоденит.
**Проведено лечение:** Режим стационарный, 9 ст Эноксапарин 0,8 мл п/к 2 раза в день.
1. Тикагредор 180 мг, однократно, далее по 90 мг 2 р/д. Ацетилсалициловая кислота 250 мг однократно, далее по 100 мг 1 р/дс отменой ,Омепразол 20 мг 2 р/д. Бисопролол 5 мг 1 р/д. Перидоприл 5 мг 1 р/д. Спиронолактон 25 мг 1 р/д. Аторвастатин 80 мг 1 р/д.Альмагель

**Лечебные, профилактические и трудовые рекомендации:**
1. Диспансерное наблюдение кардиолога по месту жительств
2. Ограничение потребления соли (не более 2-2,5 г натрия или 5-6 г поваренной соли в сутки)
3. Исключить продукты с большим содержанием соли: колбасные изделия, соления, консервы, сыр. Ограничение жидкости: объем жидкости не рекомендуется увеличивать более 2 л/сутки (минимум приема жидкости в активной фазе диуретической терапии – 1,5 л/сут).
4. Гипохолестериновая диета: снижение потребления с пищей насыщенных жиров и транжиров (маргарин, сливочное масло, рафинированное растительное масло, майонез, пирожные, попкорн, крекеры, картофель фри)
5. Потребление 30-45 г клетчатки (пищевых волокон) в день из цельнозерновых продуктов, фруктов и овощей
6. Потребление 200 г фруктов в день, потребление 200 г овощей в день без учета картофеля, потребление рыбы, по крайней мере, 2 раза в неделю
7. Снижение массы тела у лиц с абдоминальным ожирением. Норма индекса массы тела (ИМТ) = 18,5-24,9 кг/м$^2$. Ограничение каллорий при ИМТ более 25 кг/м$^2$. При окружности талии более 102 см у мужчин и 88 см у женщин рекомендовано снижать вес
8. Физическая реабилитация: целесообразно рекомендовать физические нагрузки в виде ходьбы
9. При 1-3 ФК ХСН показаны аэробные физические тренировки умеренной интенсивности(например, ходьба в течение 30-45 минут не менее 5 раз в неделю). Продолжительность ежедневной динамической физической нагрузки должна быть для пациентов 1-2ФК – 45 минут, 3ФК –30 мин, Снижение АД менее 140/90 мм рт ст на фоне гипотензивной терапии
10. Контроль сахара крови, гликированного гемоглобина ,наблюдение эндокринолога
11. Ежегодная вакцинация против гриппа
12. Консультация гастроэнтеролога в плановом порядке амбулаторно

**Принимать:**
1. Клопидогрел 75 мг утром в течение года после перенесенного ОКС
2. Метапролола сукцинат 25мг утром, или бисопролол 5 мг утром под контролем ЧСС, АД (целевой уровень ЧСС 60-70 в минуту)
3. Перидоприл 5 мг вечером по АД, ЧСС под контролем калия (менее 5,2 ммоль/л), креатинина крови.
4. Аторвастатин 80 мг вечером или розувастатин 40 мг вечером под контролем липидограммы, АЛТ, АСТ п м/ж (целевой уровень ОХ менее 4,0 ммоль/л, ТГ менее 1,7 ммоль/л, ЛПНП менее 1,4 ммоль/л либо снижение на 50% от исходного уровня, ЛПВП у мужчин более 1,0 ммоль/л, у женщин более 1,2 ммоль/л).
5. Омепразол 20 мг 2 раза утром и вечером в течение месяца с последующим контролем ФГС
6. Сахароснижающая терапия согласно рекомендациям эндокринолога по месту жительства.

Окончательное решение о назначении лекарственных препаратов принимается Врачебной комиссией МО по месту жительства/прикрепления

ознакомлен (а) с информацией указанной в выписном эпикризе. Со мной в доступной форме проведена беседа о течении моего заболевания, необходимости выполнения всех рекомендаций после выписки из стационара. Я задал (а) интересующие меня вопросы, касающиеся режима дня, диеты, состояния моего здоровья, медикаментозных препаратов лечащему врачу Ожогиной Н.А. и получил(а) на них понятные ответы в полном объёме.
Подпись _____

- **Применение невысокочувствительный тестов тропонина без оценки динамики вызывает неопределенность в диагнозе.**
- **Сосредоточенность кардиологов на диагнозе острый коронарный синдром приводит к игнорированию других причин, даже при очевидных тестах.**

## Пациент Л., 83 года

- Инфаркт миокарда (2010). Через 2 мес аортокоронарное аутовенозное шунтирование (стеноз ствола >50%, ПНА 90%, ОА 50%, ПА 75%).
- Усиление стенокардии после коронавирусной инфекции и пневмонии в 2023. По данным коронарной ангиографии 28.04.2023 (ствол без стеноза, ПНА 75%, ОА 75%, ПА окклюзия).

**Диагноз основной**: ИБС, стенокардия напряжения 3 ФК. Постинфарктный кардиосклероз (2010г). АКШ (2010г). Постоянная форма фибрилляции предсердий $CHA_2DS_2VAS_c$ – 3б. HAS-BLED – 1б. ККГ от 28.04.23г.: ПНА - диффузное поражение на всём протяжении, кальциноз. Стеноз в 6 сегменте более 75%, стенозы в 7-8 сегментах до 50%.; ОА - стеноз в 11 сегменте 75%, окклюзия в 13 сегменте. Выраженный кальциноз; ПКА - окклюзия в 3 сегменте. АКШ не визуализируется
**осложнение основного**: ХСН II А с промежуточной ФВ (48%) ФК II
**сопутствующий диагноз**: Гипертоническая болезнь 3 стадия, риск 4 (возраст, АО, дислипидемия, ИБС), целевое АД 120/80 мм.рт.ст..

**6. Краткий анамнез, диагностические исследования, течение болезни, проведенное лечение, состояние при выписке.**
Поступление в стационар для плановой КАГ по направлению кардиолога.

**Проведено обследование в отделении кардиологии:**
**СКФ по формуле CKD-EPI** 52 мл/мин.
**ЭКГ 27.04.2023** – Фибрилляция предсердий с ЧСС для желудочков 38-60 уд в мин. ЭОС нормально. Боковой СРРЖ
**ККГ 28.04.2023** – Левый тип коронарного кровотока.
ЛКА (ствол): широкое устье ствола, кальциноз
ПНА: диффузное поражение на всём протяжении, кальциноз. Стеноз в 6 сегменте более 75%, стенозы в 7-8 сегментах до 50%.
ОА: стеноз в 11 сегменте 75%, окклюзия в 13 сегменте. Выраженный кальциноз.
ПКА: окклюзия в 3 сегменте
АКШ не визуализируется
**Консультация кардиохирурга:** С ККГ, мед картой ознакомлен. По ККГ технически возможно реАКШ ПНА. При согласии больного на повторное вмешательство, рекомендована маммарография и повторная консультация.

**Проведено лечение**: Диета ОВД, режим стационарный, Клопидогрел 600 мг 1р в сут, Розувастатин 20 мг веч, Ацетилсалициловая кислота 250 мг веч, Спиронолактон 25 мг утр, Изосорбида мононитрат 50 мг утр, Дабигатран 110 мг х 2 р сут, Лизиноприл 10 мг веч, Амлодипин 5 мг веч.

G на аортальном клапане 5 мм Hg, регургитация 1 степени.
**ЛП** 4,9 х 6,0 х 4,5 см, **ПП** 3,8 х 5,6 см, **ПЖ** 3,0 см (в приточном отделе, в В-режиме)
**ЛЖ:** КДР 5,6 см, КСР 4,2 см, УО 74 мл, ФВ(Т) 47 %, ФВ (S) 45 %, ТМЖП(д) 1,5 см, ТЗСЛЖ(д) 1,5 см.**Митральный клапан** створки утолщены, гиперэхогенные, дискордантные. На створках патологических образований не выявлено. Регургитация 2 степени. **Трикуспидальный клапан** створки тонкие. На створках патологических образований не выявлено. Регургитация 2 степени.
**Расчётное давление** в правом желудочке (по регургитации на ТК) 36 мм Hg.
**Лёгочный ствол** 2,8 см. **Клапан лёгочной артерии** створки тонкие, не изменены, Регургитация подклапанная. **Септальные дефекты:** не выявлены.
**Зоны диссинергии**: достоверно не выявлены.
**Листки перикарда** не утолщены, в перикарде жидкость не выявлена.
**Тип наполнения** левого желудочка: монопиковый
**Тип выброса** из левого желудочка: нормокинетический 0,8 м/с
**Заключение:** Снижение сократительной способности миокарда ЛЖ. Дилатация левых отделов и ПП. Недостаточность АК 1 ст., МК, ТК 2 ст. Признаки ЛГ. Дегенеративные изменения аорты, АК, МК. Гипертрофия

| | | | | | | |
|---|---|---|---|---|---|---|
| Билирубин Общий | BILT | 13,6 | | | Мкмоль/л | 3,2-1 |
| Амилаза | AMYL | 47,2 | | | U/l | До 100 |
| Креатинин | CRE | 124 | 110 | | Мкмоль/л | 44-106 |
| СКФ | | 46 | | | | |

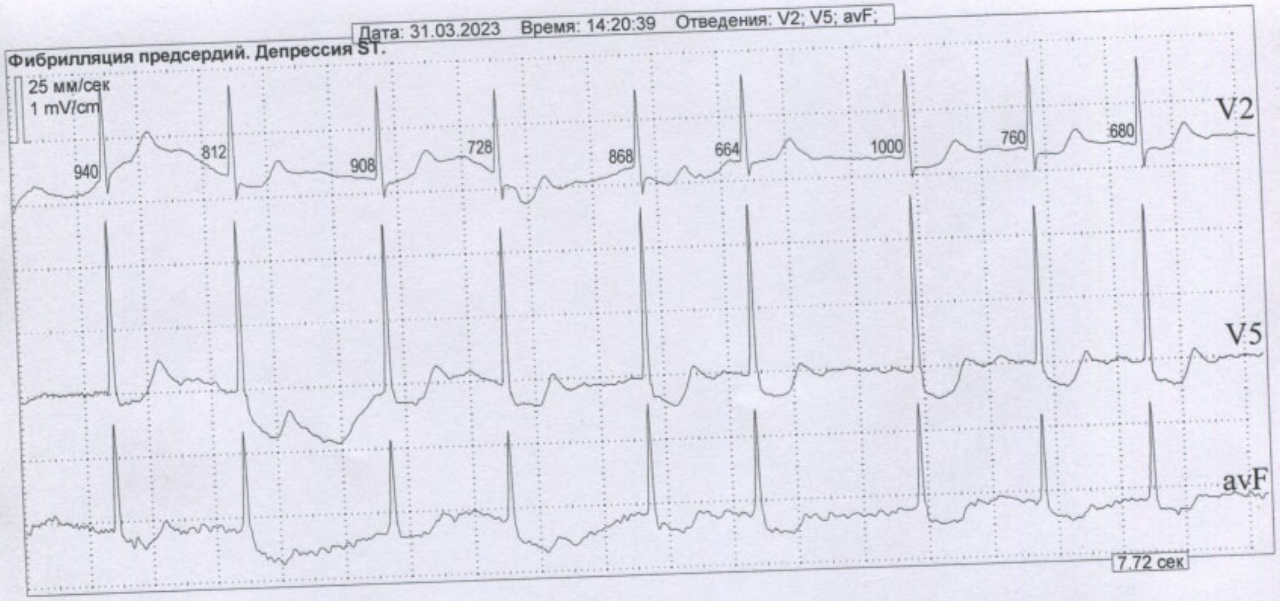
Дата: 31.03.2023 Время: 14:20:39 Отведения: V2; V5; avF;
Фибрилляция предсердий. Депрессия ST.
25 мм/сек
1 mV/cm
940
812
908
728
868
664
1000
760
680
V2
V5
avF
7.72 сек

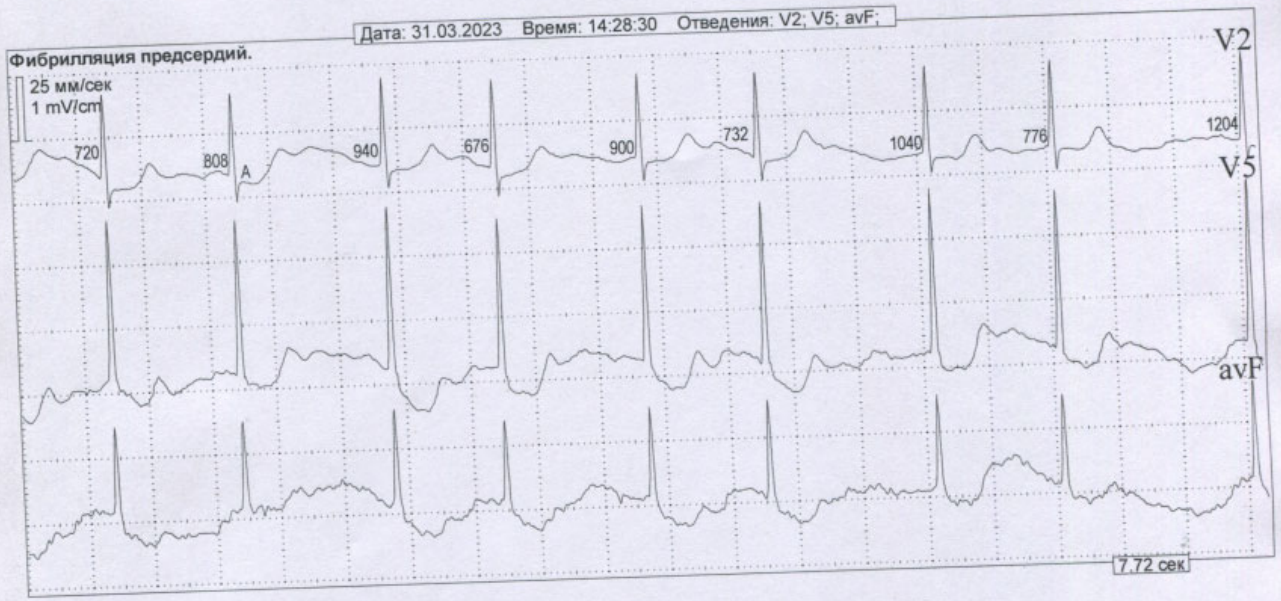
Дата: 31.03.2023 Время: 14:28:30 Отведения: V2; V5; avF;
Фибрилляция предсердий.
25 мм/сек
1 mV/cm
720
808
A
940
676
900
732
1040
776
1204
V2
V5
avF
7.72 сек

Код учреждения по ОКПО 01925
Форма № 0

**Государственное учреждение здравоохранения**
**Иркутская ордена "Знак Почета" областная клиническая больница**
664079, г. Иркутск, микрорайон Юбилейный, 100
тел. (3952) 38-53-30, тел./факс: (3952) 38-53-42
e-mail: iokb@iokb.ru

**Кардиохирургическое отделение**

# ВЫПИСКА

**из медицинской карты стационарного больного №14582**

1. Фамилия, имя и отчество
2. Дата рождения 8.09.1939
3 Домашний адрес г. Ирку
4. Даты:

направления в стационар 28.05.2010
поступления 10.06.2010
выбытия 10.06.2010

5. **Полный диагноз** Ишемическая болезнь сердца. Острый переднеперегородочный инфаркт без Q от 19.04.2010.

**Осложнения основного заболевания**: Хроническая сердечная недостаточность 2А ст, фк. 1

**Сопутствующие заболевания** Артериальная гипертония 3 ст, риск 4.

**Группа крови** А(II) резус положительный ССДее- перелита 1 доза СЗП

6. Краткий анамнез, диагностические исследования, течение болезни, проведенное лечение, состояние при выписке

**ЖАЛОБЫ** на одышку, загрудинные боли при незначительной ФН, купирующиеся нитратами, повышение АД до 160 мм рт ст..

**ОБЪЕКТИВНО**: состояние удовлетворительное. Отеков нет. Легкие – дыхание везикулярное, хрипов нет. Тоны сердца ясные, ритмичные. ЧСС 70 в мин., АД 120/80 мм.рт.ст . Печень перкуторно не увеличена, живот мягкий, безболезненный. Почки не пальпируются. С-м поколачивания отрицательный с обеих сторон.

**ЭКГ**: Синусовый ритм с ЧСС 55 в мин. Нормальное положение электрической оси сердца. Неустойчивое коронарное кровообращение в переднебоковой области.

**ЭхоКГ**: Ао-35, ЛП-41, ПП -38 , ПЖ -28, КДРлж -56, КСРлж-36, ФВ (Т)-65%, ФВ(С)-40%, ТМЖП -13, ТЗСЛЖ -12. Расчетное давление в ПЖ 28мм.рт.ст.

**Коронарография:**. Полость левого желуочка умеренно дилатированна, зона гипокинезии передне-боковых сегментов. ЛКА- устье не поражено. Стеноз ствола более 50%. ПМЖА- стеноз до 90% после отхождения 1ДВ. ОА- стенозы более 50% в проксимальном отделе. ПКА - устье не поражено, стеноз до 75% в 2-м сегменте и более 75% в 3-м сегменте. ВГА- без патологии.

EuroSCORE 6 sum(points) Predict. death rate 4.63%

гипертрофии и дилатации, плотные, кальцинированные бляшки в передне межжелудочковой артерии до межжелудочкового сегмента с утолщение стенок за счет измененной интимы, диаметр артерии до 2,5 мм, и в право коронарной артерии множественные бляшки до 3 сегмента, диаметр артери до 2.5 мм. Выполнено аутовенозное аортокоронарное шунтирование передне межжелудочковой артерии в межжелудочковом сегменте и правой коронарной артерии в 3 сегменте, время окклюзии 8 и 8 минут.

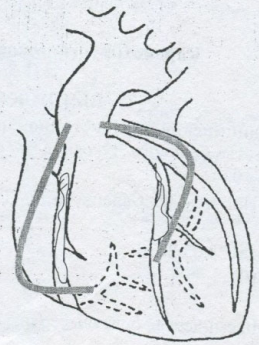

7. Лечебные и трудовые рекомендации - 1.наблюдение и лечение у кардиолога по месту жительства 2.ограничение физической нагрузки не менее 1,5 месяцев 3. в\м кетонал(диклофенак, ортофен) 2 мл 2 раза в сутки в течении 2 недель с переходом на кетонал 100 мг 2 раза в сутки в таблетках не менее 1,5 месяцев 4.**постоянно** а) метапролол (эгилок) по 25 мг 2 раза в сутки; б) дезагреганты (зилт 1т или плавикс 1т ( 75 мг) в сутки, или аспирин 325 мг, или кардиомагнил 1т); в) статины под контролем липидограммы (аторис 20 мг, или закор-форте 40 мг, или крестор 10 мг.или липримар 10-20 мг в сутки, или вазилип 40мг ) до достижения целевого уровня (ЛПНП-2ммоль\л).
5. фамотидин 1т вечером в течение 7 дней после выписки.
6. санаторно-курортное лечение не ранее, чем через 1-2 месяца после операции
7. лечение сопутствующих заболеваний.
8.через МСЭК решение вопроса о нетрудоспособности.

**Заведующий отделением**
**Лечащий врач**
**№ тел. (3952) 40-78-51**
**E-mail: cardiosurgery@iokb.ru**

- **Для оценки периоперационного риска при обсуждении с пациентом отношения польза/риск операции целесообразно использовать валидизированные прогностические шкалы.**
- **SORT – вероятность смерти за 30 сут – 9%.**
- **EuroScore II - вероятность госпитальной смерти – 9%.**

# Пациент И., 54 года

Основное заболевание: **I25.6 ИБС : Безболевая ишемия ? Гипертоническая болезнь III стадии, контролируемая АГ. Риск 4 (очень высокий). Целевое АД 120-129/70-79 мм.рт.ст. ХСН I ст. ФК II.**

Сопутствующее заболевание: **НТУ. Ожирение III ст. Жировой гепатоз.**

Данные обследования: сцинтиграфии миокарда (Иркутск) 26.04.2021 года : признаки слабо-выраженного стабильного нарушения перфузии миокарда базальных отделов передне-боковой области (в покое - 1%), признаки умеренно-выраженной стресс-индуцированной ишемии миокарда верхушки и боковой стенки ЛЖ (6%).
УЗИ БЦА : начальные признаки атеросклероза без формирования АСБ.
ЭХО КГ 05.07.2021 года : ФВ ЛЖ 58%, кинез не нарушен. Функция клапанов существенно не нарушена. Признаков легочной гипертензии нет.
ЭКГ 18.05.2022 года : ритм синусовый с ЧСС 67 в минуту. Нарушение проведения по ПНПГ.
Холестерин - 5,44/л АЛТ - 76 АСТ - 53

Показано выполнение контрольной двухэтапной покой - нагрузка сцинтиграфии миокарда. Необходимо записаться на исследование по телефону 347 - 60 - 66. Для выполнения исследования по ОМС необходимо обратиться за направлением по форме 057/у - 04 в поликлинику по месту жительства к согласованной дате исследования. В день исследования иметь на руках действительный полис ОМС и форму 057/у-04 давностью не более 14 дней.

**федеральное государственное бюджетное учреждение**
**«Национальный медицинский исследовательский центр имени академика Е.Н. Мешалкина»**
**Министерства здравоохранения Российской Федерации**
630055, г.Новосибирск, ул.Речкуновская,15; www.meshalkin.ru;
тел. (383) 347-60-66

И664199 ИВАНОВСКИЙ А. А.

## Отделение радиотерапии

Дата исследования: **20.10.2022**

Номер исследования: _____

Паци[redacted]ич

ИН: **И664199**

Возраст: **54** лет Пол: **Мужской** Рост: см Вес: кг

Код и условия исследования:

| **Услуга** | **Количество** |
|---|---|
| Сцинтиграфия миокарда нагрузочная | 1 |

Радиофармпрепарат: 99mTc-Технетрил
Гамма-камера: ОФЭКТ/КТ GE 670DR
Размер матрицы: 64*64

Коллиматор: LEHR
Введенная активность: 500 МБк
Эффективная эквивалентная доза: 5,1 мЗв

Описание: выполнено 1-о этапное (ВЭМ стресс-тест) исследование перфузии миокарда в ОФЭКТ/КТ режиме.

В качестве стресс теста применен ВЭМ стресс-тест с максимальной нагрузкой 125 Вт до достижения запланированной ЧСС.

Исходные ЧСС – 73 уд/мин, АД – 130/90 мм.рт.ст. ЭКГ в покое- нормальная.

В ходе теста макс. ЧСС – 130 уд/мин, АД – 210/110 мм.рт.ст., аритмии – нет, ангинозные боли – нет, ишемического движения сегмента ST – нет.

Запись проекций через 60 мин. Применялся желчегонный завтрак. Качество изображений: хорошее.

На томосцинтиграммах выполненных на фоне ВЭМ нагрузки отмечается равномерное распределение РФП в сегментах миокарда ЛЖ.

Полость ЛЖ не увеличена. Повышенный захват индикатора миокардом правого желудочка и лёгкими: не определяется.

Дополнительно по данным АС (КТ с шагом 5,0 мм) в коронарных артериях, протяженных кальцинированных АСБ, достоверно не отмечается.

1. базальный передний
2. базальный переднеперегородочный
3. базальный нижнеперегородочный
4. базальный нижний
5. базальный нижнебоковой
6. базальный переднебоковой
7. средний передний
8. средний переднеперегородочный
9. средний нижнеперегородочный
10. средний нижний
11. средний нижнебоковой
12. средний переднебоковой
13. верхушечный передний
14. верхушечный перегородочный
15. верхушечный нижний
16. верхушечный боковой
17. апикальный

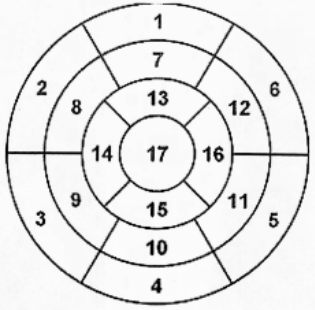


ЗАКЛЮЧЕНИЕ: **По результатам 1-о этапной (ВЭМ стресс-тест) томосцинтиграфии сердца достоверных сцинтиграфических данных за наличие глубоких и распространённых дефектов миокардиальной перфузии в сегментах миокарда ЛЖ на фоне стресс-теста не получено. Суммарная оценка участка гипоперфузии (баллов): на нагрузочном этапе – 0 (0%). Рекомендация: консультация кардиолога, модификация факторов риска, контроль в динамике.**

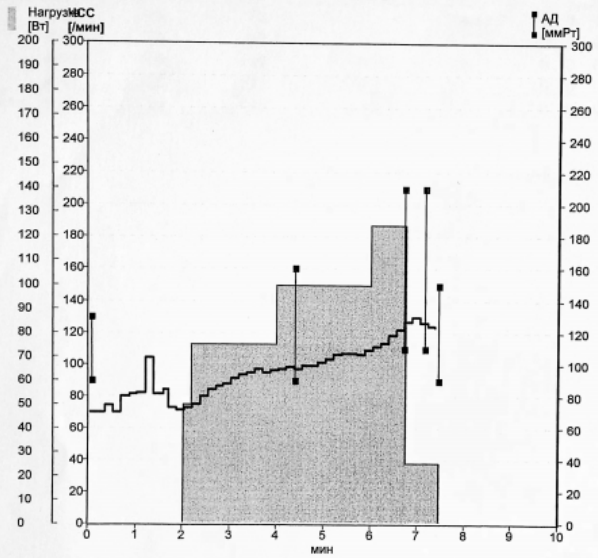


**Время пок.** 2:00 **Время работы** 4:43 **Время восст.** 0:44 **Общее время**

**Интерпретация**

Выполненн ВЭМ стресс-тест с максимальным уровнем нагрузки в 125 Вт. На фоне ВЭМ нагрузки для введено в
Tc-99m-MIBI последующего проведения сцинтиграфии миокарда. Нагрузочный тест отрицательный. Причина пр
достижение запланированной ЧСС. Толерантность к нагрузке выше средней.Пациент достигает предел. нагрузк
покоя нормальная. Болевой синдром нет. ЭКГ изменения - нет признаков ишемии. АД тип реакции гипертониче
Время восстановления ЭКГ - 2 мин, АД - 2 мин, ЧСС - 2 мин, клинически - 2 мин.

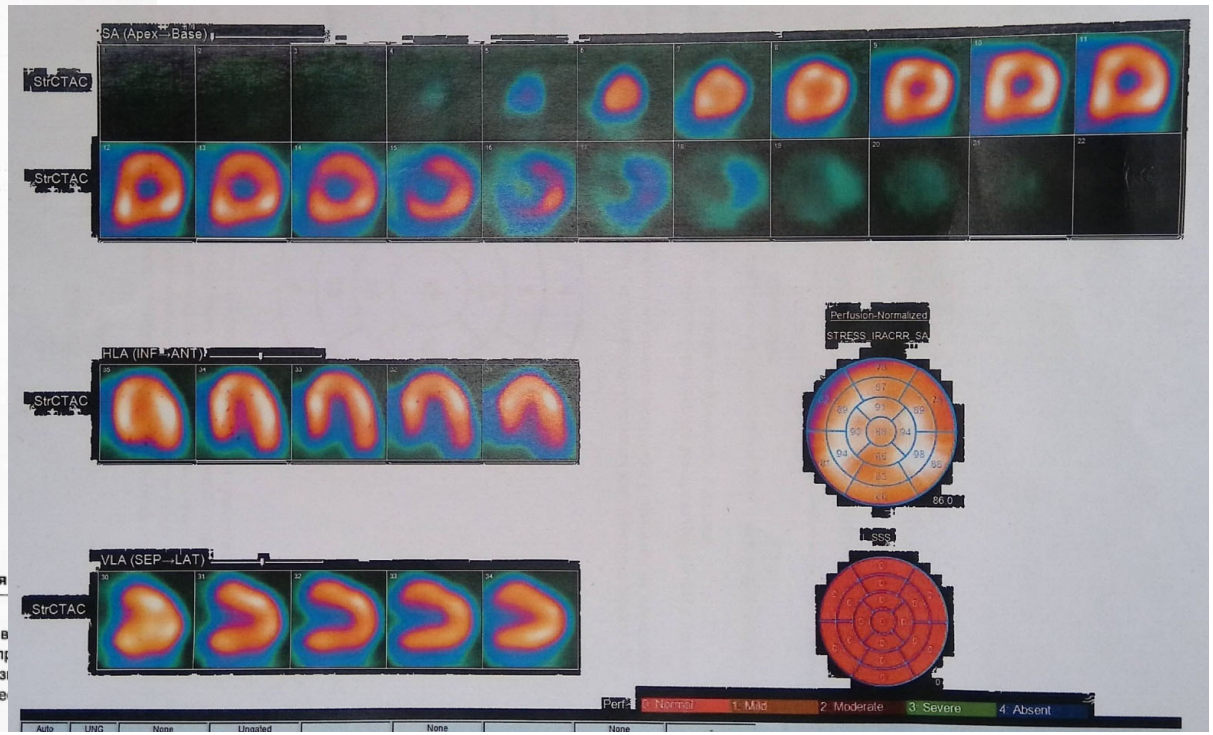

- **Любой диагностический тест не является 100% точным, а результаты варьируют при повторении в разных лабораториях.**
- **Необходима комплексная оценка пациента с детальной оценкой клиники, анамнеза, других верифицирующих тестов.**

# Пациентка К., 57 лет

- Наблюдается с 2017 года. С конца августа 2016 года одышка при ходьбе до 20-50 м,  - клиника сердечной недостаточности с ортопноэ, ноги не отекали. Обратилась в ОКБ - амбулаторное лечение. Через 2 дня госпитализирована по СМП с ухудшением состояния. В ГБЗ установили ПИКС от 08.2016.
- Получает лечение тамоксифеном по поводу рака молочной железы, выявленного в 2017 году, с рецидивом в области послеоперационного рубца. Мастэктомия в 2019. Страх смерти, нарушения сна, приступы паники.



**Федеральное государственное бюджетное учреждение**
**«Национальный медицинский исследовательский центр**
**онкологии имени Н.Н.Блохина»**
**Министерства здравоохранения Российской Федерации**
**IV. Научно-исследовательский институт клинической онкологии (04.00.00.00.)**
**115478, г. Москва, Каширское шоссе, д. 24**

**31.07.2019 Выписной эпикриз**

**Койко-дней до начала лечения:** 2; **Койко-дней всего:** 16.

**Диагноз при поступлении:** С50.4-Злокач. новообр. верхненаружного квадранта молочной железы. Рак правой молочной железы pT2N0M0 IIA стадия, состояние после комбинированного лечения в 2017 году. Рецидив в области послеоперационного рубца

**Диагноз при выписке:**

**Находился(ась) на стационарном лечении с** 15.07.2019 **по** 31.07.2019 **в** 04.15.00.00. Отделение хирургическое № 5

**Проведено лечение:** в соответствии с территориальной программой государственных гарантий бесплатного оказания гражданам медицинской помощи в городе Москве на 2018 год и на плановый период 2019 и 2020годов, утвержденной постановлением Правительства Москвы от 27.12.2018 № 1703-ПП».
Код стандарта 90280 по МГФОМС Шифр по МКБ С50.4.

*Основной:*

**С50.4 Злокач. новообр. верхненаружного квадранта молочной железы** Рак правой молочной железы pT2N0M0 IIA стадия, состояние после комбинированного лечения в 2017 году. Рецидив в области послеоперационного рубца, состояние после хирургического лечения

*Сопутствующий:*

**I42.0 Дилатационная кардиомиопатия** принимает (конкор 5 мгх2 р/сутки, энап 10 мг)

**Гистологическое заключение(операционный материал):** №30041/2019 от 30.07.2019; Макроописание: Правая молочная железа размерами 20х17,5х5,5см с кожным лоскутом 19,5х15,5см с соском, без клиничекой маркировки. Сосок несколько втянут, на коже определяется линейный рубец протяжённостью 8см направлен к ареоле. Регионарная жировая клетчатка в препарате не предствлена.
На разрезе в ткани молочной железы в проекции рубца определяется окрулый уплотненный участок жёлтого цвета, по периферии участка определяется зона нечеткого уплотнения 0,2х0,3 см (марк. 5а)
На расстоянии 2 см от описанного участка в ткани молочной железы определяется опухолевый узел с нечётким лучистым краем 0.9х0,8х0.9 см (5б). Расстояние от кожи до опухоли - 2см, связи с дермой не обнаружено
1. Фасциальный край резекции.
2. Ближайший боковой край резекции
3. Кожа над опухолью.
4. Сосок, подсосковая зона.
5А. Олеогранулема + уплотненный участок по периферии 0,2х0,3 см.
5Б. Опухоль
6. Отдельно в салфетке без маркировки, 2 фрагмента жировой клетчатки 2х2х1,5см и 2х2х0,5см.; 1,2. Края резекции без признаков опухолевого роста.
3. Кожа с рубцовыми изменениями, без признаков опухолевого роста.
4. Сосок покрыт неизмененным эпидермисом, ткань молочной железы подсосковой зоны без признаков опухолевого роста.
5а. В ткани молочной железы олеогранулема, по краю которой определяется участок роста инфильтративного рака G2 (рецидив), преимущественно солидного строения. Клетки опухоли мелкие, округлые, на отдельных участках с тенденцией к формированию гнездных и трабекулярных структур. Для дифференциальной диагностики (инфильтративный рак неспецифического типа/инфильтративный долькой рак) возможно ИГХ-исследование. Признаки ангиолимфатической и периневральной инвазии не обнаружены.
5б. Инфильтративный рак молочной железы G2, рецидив. Опухоль с солидным характером роста, представлена мелкими округлыми клетками, на отдельных участках с тенденцией к формированию гнездных и трабекулярных структур. Для дифференциальной диагностики (инфильтративный рак неспецифического типа/инфильтративный долькой рак) возможно ИГХ-исследование. Признаки ангиолимфатической, периневральной инвазии не обнаружены.
6. Фрагменты фиброзно-жировой ткани без признаков опухолевого роста.
Заключение: инфильтративный рак молочной железы G2, рецидив, мультицентрический характер роста.
**Иммуногистохимическое исследование (операционного материала)** от 30.07.2019 № №30041/2019 :
Рецепторы эстрогенов- 7 баллов
Рецепторы прогестерона – 5 баллов
Онкобелок Her-2/neu 0
Ki-67-35%.

**Отделение: амбулаторно** **Дата: 16.09.2016**

**Ф.И.О., возраст: [redacted], 50 лет.** **A04.10.002**

## Эхокардиография

акустическое окно хорошее

**Аорта** на уровне синусов 3,0 см, стенки не изменены, нормоэхогенные, не утолщены. Нормокинез.
**Аортальный клапан** 3х створчатый, створки тонкие, не изменены, подвижность сохранена. На створках патологических образований нет. PG на аортальном клапане 3 мм.рт.ст., регургитация подклапанная.

**Левое предсердие** 4,1 х 5,3 см, в его просвете дополнительных эхосигналов не выявлено.
Устья легочных вен не расширены.

**Митральный клапан** створки тонкие, не изменены, дискордантные. На створках патологических образований нет. Регургитация 3 степени

**Правое предсердие** 3,6 х 4,8 см, в его просвете дополнительных эхосигналов не выявлено.

**Трикуспидальный клапан** створки тонкие. На створках патологических образований нет, регургитация 3 степени

**Межпредсердная перегородка** непрерывна.

**Легочная артерия** 2,3 см на уровне фиброзного кольца.

**Клапан легочной артерии** створки тонкие, не изменены, PG на КЛА 2 мм.рт.ст., систолическая скорость кровотока 0,7 м/с, регургитация 1-2 степени, двумя струями.

**Правый желудочек** 3,3 см в приточном отделе из апикального доступа, в B-mode.
Толщина миокарда правого желудочка 0,5 см. Выходной отдел 3,2 см, поток в нем ламинарный.
**Расчетное давление** в правом желудочке (по трикуспидальной регургитации) 55 мм.рт.ст.

**Левый желудочек:** КДР 6,0 см, КСР 5,0 см, УО 62 мл, ФВ(Teichholz) 33 %, ФВ(Simpson) 22 %, ФУ 16 %, МЖП(д)0,8 см, ЗСЛЖ(д) 0,9 см.

**Межжелудочковая перегородка** непрерывна.

**Зоны диссинергии:** гипо,-акинез передней, боковой, передне-перегородочной стенок в среднем и базальном сегментах, верхушечных сегментов всех стенок, задней стенки в среднем сегменте. Умеренный гипокинез верхушки.

**Листки перикарда** не утолщены, в перикарде жидкость по передней стенке до 0,6 см, по задней стенке до 0,3 см.

**Тип наполнения** левого желудочка: дилатационный

**Тип выброса** из левого желудочка: гипокинетический 0,55 м/с.

В плевральных полостях с обеих сторон неоднородная жидкость с мелкодисперсной взвесью , ширина полей до 6,0 см.

**Заключение: Гипо,-акинез (см). Дилатация левых отделов, ПЖ. Недостаточность МК, ТК, минимальная АК. Выраженное снижение сократительной способности миокарда ЛЖ. Признаки СН по гипосистолическому типу. Минимальный гидроперикард. Двусторонний гидроторакс .**

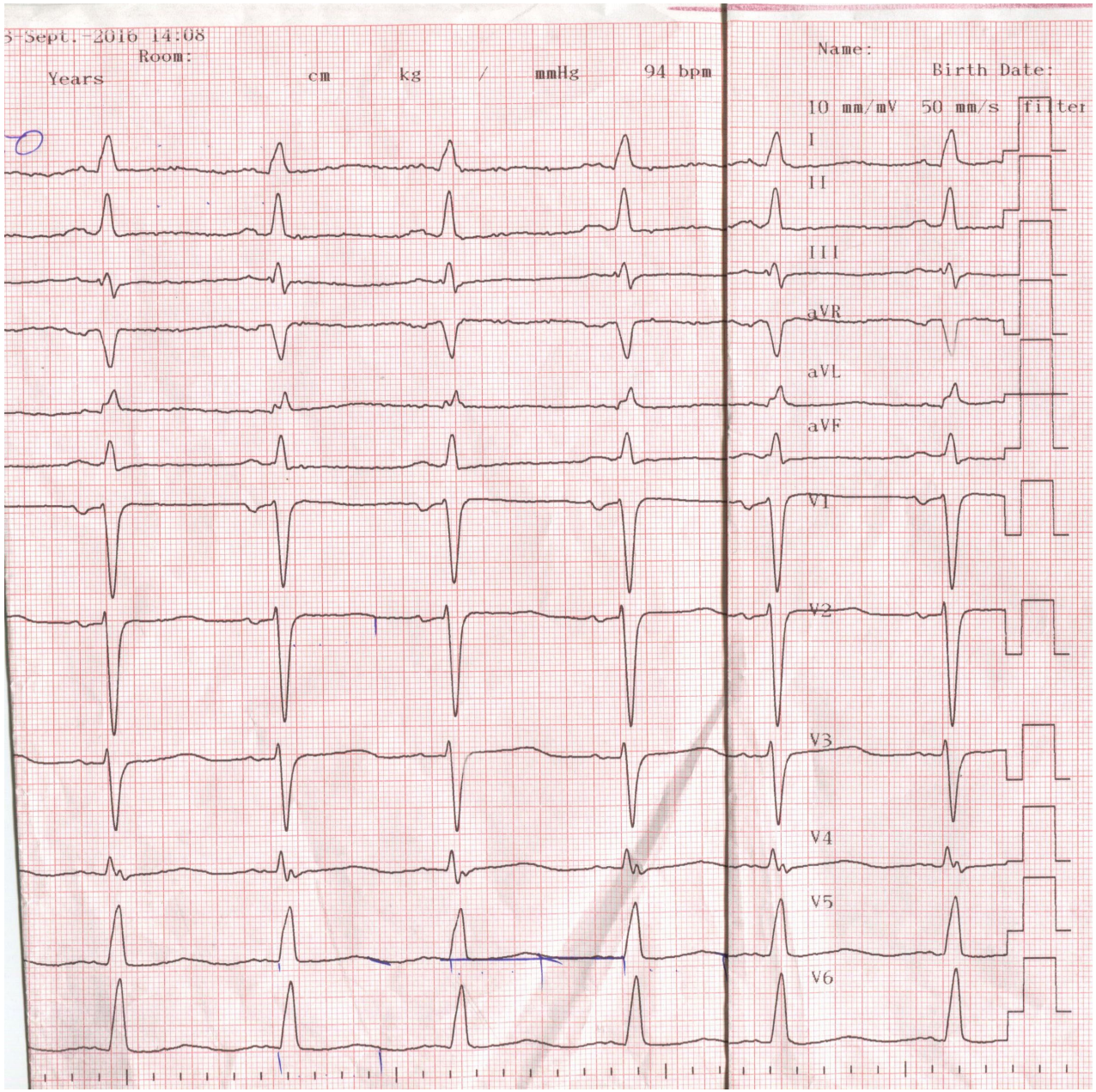
3-Sept.-2016 14:08
Room:
Years
cm
kg
/
mmHg
94 bpm
Name:
Birth Date:
10 mm/mV
50 mm/s
filter
I
II
III
aVR
aVL
aVF
V1
V2
V3
V4
V5
V6

Даты поступления: 18.09.2016г. выписки: 30.09.2016г.
Домашний адрес: ул. Дыбовского дом8/2 кв. 11 тел.: 8-902-510-98-50

**Диагноз основной:** ИБС. ПИКС (~ 08.16г. ). ХСН IIа ст. ФК III Сердечная астма. Двусторонний гидроторакс. Мин. гидроперикард. Одиночные желудочковые полиморфные экстрасистолы, в том числе аллоритмированные по типу бигеминии, парные желудочковые полиморфные экстрасистолы, одиночные и парные наджелудочковые экстрасистолы, пароксизм наджелудочковой тахикардии.

**Сопутствующий**: Распространенный поверхностный гастрит, дуоденит, ремиссия.
Диффузные изменения в ЩЖ.
Капиллярные гемангиомы печени.
Хр. холецистит, ремиссия.
Аллергия на лидокаин.

**УЗИ БЦА. Закл.:** без патологии.
**Проведено лечение:** диета ОВД, клексан 0.6*2раза в день, аспирин 75 мг вечером, клопидогрел 75 мг*1раз в день, бидоп 7,5 мг утро, торасемид 5 мг утром, лазикс 4.0 в/в , аторис 20 мг вечером, верошпирон 25 мг утро, кардикет 20 мг утро, обед, рамиприл 1,25 мг вечер.

**Рекомендовано:**
1. Постоянное наблюдение у терапевта, кардиолога, эндокринолога по месту жительства.
2. Конс. кардиохирурга.
3. Гормоны щитовидной железы амб – но.
4. Контроль веса тела.
5. Контроль артериального давления ежедневно с ведением дневника.
6. Ограничение поваренной соли до 5 г/сут.
7. Диета с низким содержанием холестерина (овощи, фрукты, хлеб, рис, крупы, макаронные изделия, оливковое масло (отжатое, сырое), морская рыба 50 г/сут).
8. Продолжить ПОСТОЯННЫЙ и РЕГУЛЯРНЫЙ прием препаратов:
   - Ацетилсалициловая кислота 75 мг вечером.
   - Аторвастатин 20 мг вечером под контролем липидограммы, АЛТ 1р*3 мес.
   - Изосорбида динитрат - спрей при болях под язык. Клопидогрел 75
   - Торасемид 5 мг утро.
   - Бисопролол 7,5 мг утро. Беталок ЗОК
   - Рамиприл 1,25 мг вечер. половина
   - Эплеренон 25 мг утро.

Стоимость лечения составила 20485,4 рублей.

- Бисопролол 10-15 мг поддерживая частоту пульса 50-60 в покое. Постепенно увеличить дозу эналаприла (вместо рамиприла) с 2.5 мг 2 раза до 5-7.5-10-15-20 мг.
- Учитывая заболевание сердца и отсутствие данных о снижении уровня гормонов щитовидной железы отменить левотироксин.

**ФГБУ «НМИЦ онкологии им. Н.Н. Блохина Минздрава России»**
**Протокол трансторакального ЭХОКГ Philips EPIQ5**
16 07 2019

Аорта не расширена, стенки аорты не изменены.
Аорта на уровне синусов Вальсальвы 3,5см, восх. аорта 3,3см
Фиброзное кольцо аортального клапана 1,9см не изменено, створки аортального клапана не изменены, движение створок физиологическое. Раскрытие створок аортального клапана достаточное. Регургитации на АК не выявлено. макс сист. скорость 1,1м/с , макс сист. гр. 5 мм рт. ст.
**Левый желудочек**: Толщина межжелудочковой перегородки ЛЖ в диастолу 0,9см
Толщина задней стенки ЛЖ в диастолу 0,9см.
Параметры систолической функции левого желудочка:
Фракция укорочения 29% КСР 3,5см КДР 4,9 см (норм Ж: ≤5,3 см)
Фракция выброса по Симпсону 51% (норм более 50%) КСО 37 мл КДО 76 мл (норм Ж: ≤106 мл и 61 мл/м2)
Локальная сократимость не изменена: зоны гипокинезии, акинезии, дискинезии не выявлены
**Левое предсердие** не увеличено: передне-задний размер 3,7см, 48 мл., 28 мл/м2 (норм. 40 мл, 4,0 см х 5,3см, ≤ 34 мл/м2)
**Митральный клапан**: Фиброзное кольцо митрального клапана 3,5 см (парастернально), не изменено, створки митрального клапана незначительно удлинены и утолщены пролабируют в полость левого предсердия на 0,4 см, движения створок физиологическое в противофазе. Регургитация на МК 2 степени.
**Клапан легочной артерии** без особенностей. Регургитация на кл. легочной артерии 1 степени
Ствол легочной артерии не расширен.
**Правый желудочек** не расширен (апикально ≤ 4,1 см) 2,9см, выносящий тракт ПЖ не расширен 2,3см. (норм ≤ 3,5 см)
Толщина передней стенки ПЖ не увеличена 0,3см (менее 0,5 см)
**Правое предсердие** не увеличено 30мл (норм 18 см2, Ж: 27 мл/м2, М: 32 мл/м2)
**Трикуспидальный клапан**: Фиброзное кольцо не изменено. ФК 3,0см (апикальный доступ) Створки тонкие, удлинены, пролабируют в полость правого предсердия, движения створок физиологическое. Регургитация на ТК 2 степени.
Трансклапанный градиент макс. на ТК 34 мм рт. ст.
**Нижняя полая вена** не расширена коллабирует на вдохе более 50%
Диаметр 1,6см (норм до 2,3 см). СДЛА 39 мм рт. ст. Физиологическое количество жидкость в полости перикарда. Перикард не изменен. МПП и МЖП интактны
**ДопплерКГ.** Регургитации на аортальном клапане не выявлена. Регургитация умереная на митральном клапане (2 ст), на трикуспидальном клапане умеренная (2 ст), на клапане легочной артерии незначительная (0-1ст). Диастолическая функция ЛЖ изменена.

Дискомфорт в груди, утомляемость

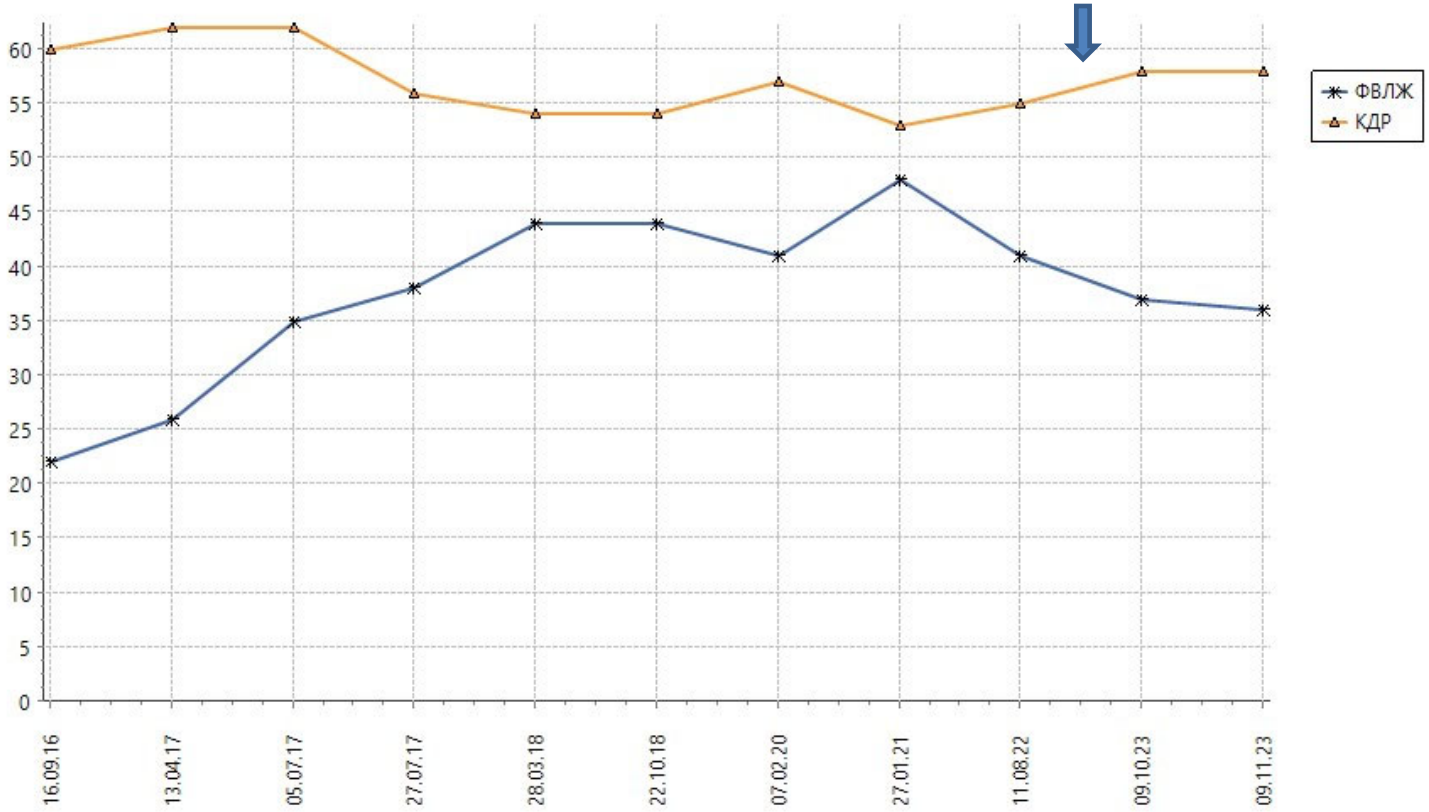


| Название | Результат | Норма | Флаг | Дата забора<br>Дата исполнения<br>Исполнитель |
|---|---|---|---|---|
| N-концевой предшествен-ник натрийуретического гормона (NT-proBNP) | 110.10 пг/мл | < 125.00 пг/мл | | 09.10.2023<br>13.10.2023 12:00<br>Баженова Е.А. |

- В связи с ухудшением функции сердца:

а) дневник АД, частоты пульса, массы тела ежедневно, пересылать каждые 2 недели,

б) эхокардиография с оценкой ФВЛЖ ежемесячно,

в) переслать данные NT-proBNP,

г) сдать тест на гормоны щитовидной железы: тиреотропный гормон, свободный Т4.

- В лечении:

а) уменьшить дозу эналаприла с 15 до 5 мг,

б) начать повышение дозы бисопролола - 7.5-10 мг с интервалом в 2 недели.

в) добавить дапаглифлозин 10 мг.

октябрь 2023 г.

| Дата | Время | САД | ДАД | ЧСС | | |
|---|---|---|---|---|---|---|
| 1 | утро | 108 | 68 | 79 | ♡ | |
| | вечер | 113 | 74 | 76 | | |
| 2 | утро | 103 | 69 | 72 | ♡ | |
| | вечер | 105 | 74 | 76 | ♡ | |
| 3 | утро | 100 | 66 | 83 | ♡ | |
| | вечер | 120 | 66 | 87 | ♡ | |
| 4 | утро | 108 | 68 | 82 | ♡ | |
| | вечер | 110 | 71 | 79 | | |
| 5 | утро | 109 | 72 | 78 | | |
| | вечер | 86 | 60 | 77 | ♡ | |
| 6 | утро | 97 | 73 | 77 | | |
| | вечер | 87 | 72 | 70 | | |
| 7 | утро | 119 | 76 | 73 | | |
| | вечер | 102 | 68 | 82 | ♡ | |
| 8 | утро | 110 | 75 | 77 | | |
| | вечер | 83 | 63 | 75 | | 103/74 – 75 ♡ |
| 9 | утро | 113 | 74 | 76 | ♡ | |
| | вечер | 96 | 60 | 72 | | |
| 10 | утро | 110 | 67 | 73 | | 88/59 – 70 |
| | вечер | 96 | 60 | 72 | | |
| 11 | утро | 108 | 69 | 79 | | |
| | вечер | 102 | 67 | 72 | | |
| 12 | утро | 103 | 68 | 72 | | |
| | вечер | 112 | 70 | 78 | | |
| 13 | утро | 102 | 72 | 76 | | |
| | вечер | 90 | 63 | 66 | | |
| 14 | утро | 99 | 71 | 69 | | |
| | вечер | 98 | 65 | 63 | | |
| 15 | утро | 103 | 73 | 74 | | |
| | вечер | 96 | 60 | 65 | | |

ОКТЯБРЬ 2023Г

| Дата | Время | САД | ДАД | ЧСС | | |
|---|---|---|---|---|---|---|
| 16 | утро | 103 | 71 | 78 | | 67,7 Кг |
| | вечер | 98 | 68 | 67 | | |
| 17 | утро | 105 | 65 | 69 | | 67,8 |
| | вечер | 111 | 68 | 63 | | |
| 18 | утро | 110 | 70 | 71 | | 68 |
| | вечер | 100 | 64 | 69 | | |
| 19 | утро | 103 | 69 | 68 | ♡ | 68 |
| | вечер | 114 | 73 | 60 | | |
| 20 | утро | 90 | 60 | 67 | | 68,2 |
| | вечер | 94 | 66 | 75 | | |
| 21 | утро | 106 | 69 | 68 | | 67,7 |
| | вечер | 102 | 65 | 67 | | |
| 22 | утро | 102 | 71 | 66 | | 67,9 |
| | вечер | 118 | 68 | 76 | ♡ | |
| 23 | утро | 101 | 68 | 65 | ♡ | 68,2 |
| | вечер | 104 | 68 | 65 | | |
| 24 | утро | 101 | 70 | 76 | | 67,9 |
| | вечер | 101 | 65 | 63 | | |
| 25 | утро | 101 | 72 | 62 | | 67,7 |
| | вечер | 102 | 69 | 60 | | |
| 26 | утро | 90 | 60 | 60 | | 67,8 |
| | вечер | 88 | 59 | 66 | | |
| 27 | утро | 100 | 72 | 66 | | 68,4 |
| | вечер | 102 | 76 | 67 | | |
| 28 | утро | 102 | 69 | 60 | | 68,6 |
| | вечер | 106 | 64 | 63 | | |
| 29 | утро | 110 | 70 | 68 | | 68,9 |
| | вечер | 96 | 60 | 60 | | |
| 30 | утро | 92 | 65 | 66 | | 68,7 |
| | вечер | 115 | 75 | 66 | | |
| 31 | утро | 116 | 70 | 68 | | |
| | вечер | 92 | 62 | 65 | | |

| Дата | Время | САД | ДАД | ЧСС | | |
|---|---|---|---|---|---|---|
| 1 | утро | 108 | 74 | 71 | | 67,7 |
| | вечер | 110 | 68 | 62 | | 68,2 |
| 2 | утро | 97 | 66 | 66 | | |
| | вечер | 96 | 60 | 60 | | 68,5 |
| 3 | утро | 110 | 72 | 63 | | |
| | вечер | 97 | 61 | 58 | | |
| 4 | утро | 104 | 65 | 56 | | 68,3 |
| | вечер | 110 | 66 | 62 | | |
| 5 | утро | 103 | 72 | 62 | | |
| | вечер | 103 | 62 | 60 | | 67,7 |
| 6 | утро | 110 | 80 | 70 | | |
| | вечер | 96 | 60 | 60 | | |
| 7 | утро | 101 | 60 | 67 | | 67,7 |
| | вечер | 110 | 75 | 58 | | |
| 8 | утро | 106 | 70 | 70 | | 67,7 |
| | вечер | 110 | 70 | 55 | | 68 |
| 9 | утро | 114 | 74 | 64 | | |
| | вечер | 114 | 74 | 56 | | |
| 10 | утро | 90 | 60 | 68 | | 68 |
| | вечер | 100 | 67 | 68 | | |
| 11 | утро | 92 | 65 | 70 | | 67,7 |
| | вечер | 101 | 65 | 64 | | |
| 12 | утро | 102 | 69 | 66 | | 67,8 |
| | вечер | 105 | 71 | 64 | | |
| 13 | утро | 97 | 62 | 65 | | 67,7 |
| | вечер | 109 | 67 | 60 | | |
| 14 | утро | 120 | 77 | 69 | | 67,4 |
| | вечер | | | | | |
| 15 | утро | | | | | |
| | вечер | | | | | |

| Название | Результат | Норма | Флаг | Дата забора<br>Дата исполнения<br>Исполнитель |
|---|---|---|---|---|
| Тиреотропный гормон | 0.008 мкМЕ/мл | 0.270 - 4.200 мкМЕ/мл:<br>возраст: ≥ 13 г. | понижен | 17.10.2023<br>17.10.2023 12:24<br>Баженова Е.А. |
| Тироксин свободный | 22.52 пмоль/л | 12.00 - 22.00 пмоль/л:<br>возраст: ≥ 18 г. | повышен | 17.10.2023<br>17.10.2023 12:24<br>Баженова Е.А. |

- Месяц принимаю энаприл 5 мг, форсигу 10 мг, бисопролол вышла на 10 мг, эплеренон эспиро 25 мг, чувствую себя значительно лучше. Ощущаю сильный мочегонный эффект (даже сухость во рту иногда) экстрасистолы не наблюдаю, тахикардия ночью еще присутствует, хотя в значительно меньшей степени. Эту дозировку продолжать? У эндокринолога еще обследуюсь.в конце месяца будет выставлен диагноз.

- **Пациенты с дисфункцией левого желудочка требуют динамического наблюдения с оценкой эхокардиографии, натрийуретического пептида, теста 6-минутной ходьбы.**
- **При первых признаках ухудшения состояния – усиление терапии сердечной недостаточности.**

# Пациентка Х., 67 лет

- После COVID-19 12.2022-01.2023 отметила усиление одышки при ходьбе, которая значительно возросла с 07.2023, останавливалась через 5-10 м.

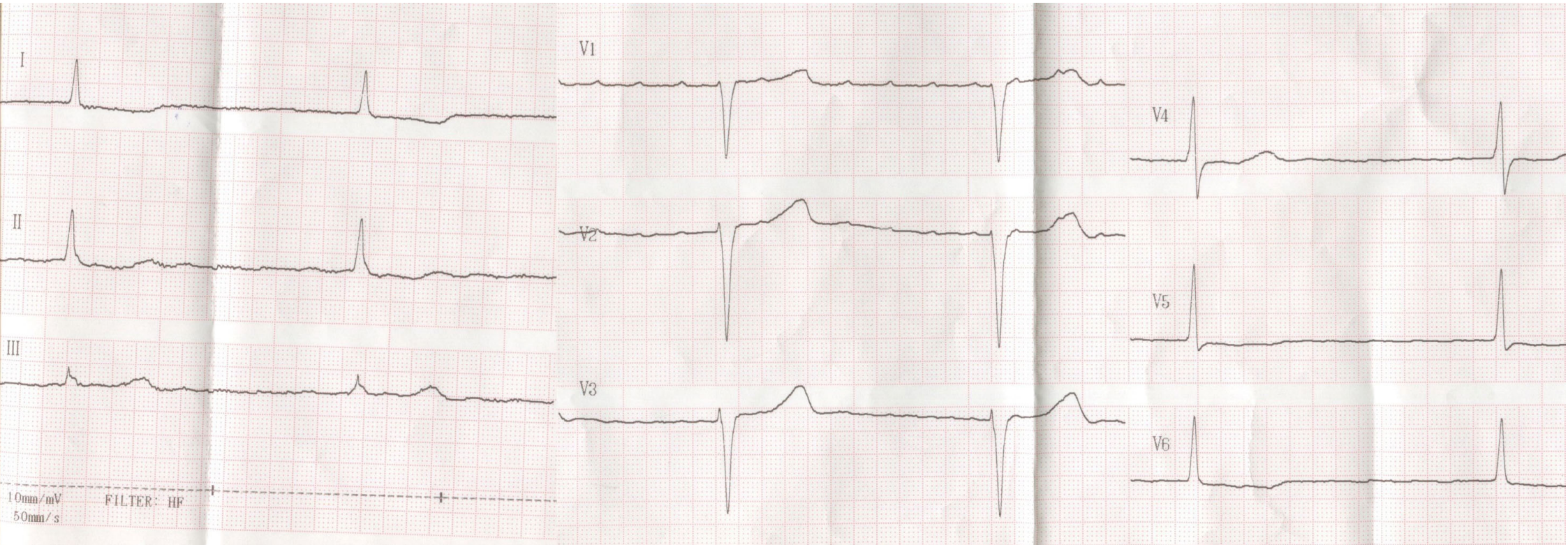

Обследование:

| Наименование исследования | Измерения | Нормы |
|---|---|---|
| Аорта на уровне синусов Вальсальвы | 2,9 | 24-39 см |
| Восходящий отдел аорты | 3,6 | 21-34 см |
| Левое предсердие | 4,8*3,8 | 4,8 x 4,0 см |
| Правое предсердие | 4,7*3,7 | 4,6 x 3,8 см |
| Толщина правого желудочка | 0,5 | до 0,5 см |
| Толщина левого желудочка | 1,3-1,5 | до 1,1 см |
| -МЖП | 1,5 | до 1,1 см |
| -Задняя | 1,3 | до 1,1 см |
| -Боковая | 1,3 | до 1,1 см |
| ВУЛа | 74 | |
| Среднее давление в ЛА | 29 | 12-17 мм.рт.ст. |
| Систолическое давление в ЛА | 46 | 25-30 мм.рт.ст. |
| КДР | 4,6 | муж.4,2-5,9см жен.3,9-5,3 см |
| КСР | 2,8 | 2,3-3,6 см |
| ФВ по Тейхгольцу | 65 | >= 55 % |
| ФВ по Симпсону | 61 | >= 55 % |
| Правый желудочек (парастериально) | 3,2 | 25-38 см |
| Ударный объем | 68 | |

| | |
|---|---|
| Локальные нарушения ЛЖ: Нет | Аортальная недостаточность: 1-2 ст |
| Истончение миокарда: Нет | МК створки уплотнены: да |
| Гиперэхогенность: Нет | Площадь МК: см2(N= 4-6) |
| Аневризма стенки ЛЖ: Нет | Градиент на МК max.: мм рт.ст.(N= 4-6) |
| АК: створки кальциноз, 3-х створчатые | Градиент средний: мм рт.ст. |
| Площадь АК: см2(N=1,5-2,5) | МК створки уплотнены: Нет |
| Градиент на АК max.: 77мм рт.ст.(N=10-12) | ТКК створки: не изменены |
| Градиент средний 50 мм рт.ст. | ПК створки: не изменены |

Протез митрального, аортального, трикуспидального клапана максимальный градиент : мм рт.ст.

| Допплеровское исследование | |
|---|---|
| Тип наполнения м/с: монопиковый-наруш ритма | НПВ: см(N до 2,3 ;у подростков до 2,7 ) |
| Тип выброса м/с: нормокинетический | ОТС: мм |
| Жидкость в полости перикарда: Нет | Аневризма МПП: Нет |
| Тромбы в полостях: Нет | Стенки: перегородки непрерывны |
| Легочная артерия: не расширена | Грудная аорта: не расширена |

**Описание исследования**: ЛЖ не увеличен. ГЛЖ симметричная концентрическая . Локальные нарушения не выявлены. Глобальная сократимость ЛЖ сохранена. ЛПр не увеличено. Аорта не расширена,стенки уплотнены. Клапаны не изменены,кроме кальциноза ак,уплотнения мк. Аортальный порок:АС 3 степени+АН 1-2 ст.МН 1-2 ст. Правые отделы не увеличены. Легочной гипертензия умеренная выявлена. Жидкости в полости перикарда нет.

Заключение:

СИММЕТРИЧНАЯ УМЕРЕННАЯ ГЛЖ.УМЕРЕННАЯ ЛГ.УПЛОТНЕНИЯ СТЕНОК АОРТЫ,АК,МК.КАЛЬЦИНОЗ СТВОРОК АК.АОРТАЛЬНЫЙ ПОРОК:АС 3 СТЕПЕНИ+АН 1-2 СТЕПЕНИ.МН 1-2 СТЕПЕНИ.

# Выписной эпикриз

, кардиологическое отделение.

***Медицинская карта № 3253***

***Регистрация по месту жительства: Б-11-43***
***Регистрация по месту пребывания***:
***Поступил в стационар-1,***
***Период нахождения в стационаре :***
С 29.08.2023г 09.15 по 08.092023 г 12.00
***Количество дней нахождения в стационаре*** 10 к/д
***Исход госпитализации***: выписан-1
***Результат госпитализации***: улучшение-2,
***Форма оказания медицинской помощи*** – экстренная-2.

***Заключительный клинический диагноз***:

***Основное заболевание***: ИБС, нестабильная стенокардия. Риск GRACE=136 баллов
Код по МКБ I20.0
***Осложнения основного заболевания***: Длительно персистирующая брадисистолическая форма фибрилляции предсердий, преходящая АВ блокада 11 ст, Мобитц1. Риск по CHA2DS2VASc=5 б, HAS-BLED= 2б. Состояние после стентирования ПНА от 03.08.23. ХСН 11А с сохраненной ФВ (61 %).Сердечная астма. Транзиторные периферические отеки. ФК 111
Код по МКБ I48.1, I50.1
***Сопутствующие заболевания***: ППС : порок аортального клапана: АС 3 ст, АН 1-2 ст. Гипертоническая болезнь 3 стадии, риск 4 (возраст старше 65 лет, наследственность, гиперурикемия, ГЛЖ, СКФ 46.0, МАУ, абдоминальное ожирение, ИБС, ФП, СД, ХСН), неконтролируемое течение, целевое АД 130-139/70-79 мм рт ст. ДЭ11. Церебральный атеросклероз. Умеренные вестибуло-координаторные нарушения. Сахарный диабет 2 тип. Индивидуальный целевой уровень гликированного гемоглобина менее 8%. Диабетическая макроангиопатия ( ИБС, стенокардия, ФП, ХСН). ХБП С3а. А2. Нефропатия сочетанного генеза. Хроническая железодефицитная анемия тяжелой степени.
Код по МКБ I11.0
Дополнительные сведения о заболевании:

Подагра, ремиссия

***Диагноз выставлен на основании жалоб, анамнеза, данных обследования.***
***Состояние при поступлении:***
Жалобы на перебои и сердцебиение, слабость, одышку инспираторного характера при небольшой нагрузке и при ходьбе, боли за грудиной при небольшой нагрузке и в покое . Объективные данные: Состояние тяжелое. Кожные покровы обычной окраски и влажности. Умеренный цианоз слизистых. Грудная клетка правильной формы, В легких везикулярное дыхание, хрипы не выслушиваются. ЧДД 16 в мин. Область сердца не видоизменена. Сердечные тоны приглушены, ритм правильный, ЧСС 60 в мин. ПС 60 в мин. АД 140/80 мм рт ст. Живот мягкий, безболезненный. Печень и селезенка не увеличены. Периферические отеки до 2/3 голеней.

***Результаты медицинского обследования:***
***Общий анализ крови (30.08.23-04.09.23):*** лейкоциты 5,75-4,99 х10 9; лимф 10,8 -17,1% , моноциты 7,4-12,3 %, гранул 80,1-68,2%; Эритроциты 2,6-3,19-3,51 х10 9; тромбоциты 177-206 х10 9; гемоглобин 66-85-94 г/л. СОЭ 22-28-11 мм/час.MCV 84,5
***Общий анализ мочи (30.08.23):*** цвет желтый, прозрачная, реакция кислая, удельный вес 1025, белка нет, лейкоциты единичные, МАУ 48,25 мг/л

***Биохимические показатели (30.08.23)***: сахар 11,3 ммоль/л ; креатинин 109,06 мкмоль/л ; калий 4,1 ммоль/л; натрий 138,0 ммоль/л; холестерин общий 2,6 ммоль/л ; холестерин ЛПВП 0,78 ммоль/л; триглицериды 1,23 ммоль/л ; холестерин ЛПНП 1,26 мМ/л; АЧТВ 24 сек ; ПО 1,16, МНО 1.23. АЛТ 20,15 ед/л; АСТ 10,74 ед/л; СКФ 46 мл/мин.; УМСС отриц. Белок 63,36 г/л, тропонин менее 0.2 нг/мл, билирубин 10,11 ммоль/л. мочевая кислота 359,09 ммоль/л, щелочная фосфатаза 69,86 ед/л, гамма гтп 83,11 ед/л, липаза 58,1 ед/л, железо 9,16 ммоль/л, амилаза 51,06 ед/л, липаза 58.1 ед/л, магний 1,02 ммоль/л, ТТГ 3,294, Т4 16,095, группа крови АВ(1V), резус положительная,
***ЭКГ от 29.08.23:*** Синусовый ритм, 87 в мин. Нормальное положение ЭОС. АВБ 2 степени, Мобитц1. Нарушение реполяризации в нижней ст, верхушечно-боковой стенке. ЭКГ от 31.08.23: Вероятен ритм ФП с ЧСС 69 в мин. Нормоформа. Выраженные нарушения реполяризации в нижней, перегородочно-верхушечной, боковой стенке. ЭКГ от 04.09.23: Ритм ФП с ЧСС 53 в мин, брадиформа ФП, нарушения реполяризации в верхушечно-боковой стенке, урежение ЧСС, улучшение реполяризации в перегородочно-верхушечно-боковой стенке. ЭКГ от 07.09.23: Ритм ФП с ЧСС 55 в мин. Без ухудшения.
***Рентгенография органов грудной клетки от 30.08.23***: Признаки незначительного венозного застоя в малом круге кровообращения, гипертрофии левого желудочка. Атеросклероз дуги аорты.
***ЭХО-КГ от 05.09.23***: Симметричная умеренная ГЛЖ, умеренная ЛГ. Уплотнения стенок аорты, АК, МК. Кальциноз створок АК. Аортальный порок : АС 3 ст, АН 1-2 ст. ФВ 61 %.
***Применение лекарственных препаратов, медицинских изделий, лечебного питания:***
в/в капельно изокет 3.0 в/в кап, феррум 5.0 в/в через 2 дня, лазикс 80 мг в/в, клексан 0.1 п/к через 12 час, таблетированный прием лозартан 25 мг 1 раз, амлодипин 2.5 мг 1 раз, спиронолактон 25 мг 1 раз, аспирин 100 мг 1 раз, аторвастатин 40 мг 1 раз, дапаглифлазин 10 мг 1 раз, ривароксабан 15 мг 1 раз, клопидогрель 75 мг 1 раз, омепрозол 20 мг 1 раз, аллопуринол 100 мг 1 раз, препараты железа (феррум лек 1 таб 2 раза) под контролем ОАК, нитраты по потребности, инсулин Туджео 66 ЕД в 22.00, инсулин Актрапид по 13 ЕД перед завтраком, обедом и ужином
***Трансфузии (переливания) донорской крови и(или) ее компонентов***: эритромасса 290 мл и 250 мл 01.09.23.
***Оперативные вмешательства***:
***Медицинские вмешательства:***
***Дополнительные сведения:***
***Состояние при выписке***: удовлетворительное
***Трудоспособность : не работает***
***Листок нетрудоспособности:*** не нужен
***Рекомендации:***
1. Гиполипидемическая и гипогликемическая диета, ограничение соли до 3 г/сутки.
2. Регулярные занятия гимнастикой, ходьба пешком, контроль веса.
3. Ведение дневника АД.
4. Постоянный прием следующих медикаментозных препаратов: лозартан 25 мг 1 раз, амлодипин 2.5 мг 1 раз, спиронолактон 25 мг 1 раз, торасемид 10 мг 1 раз, аторвастатин 40 мг 1 раз, дапаглифлазин 10 мг 1 раз, ривароксабан 15 мг 1 раз, клопидогрель 75 мг 1 раз, омепрозол 20 мг 1 раз, аллопуринол 100 мг 1 раз, препараты железа (феррум лек 1 таб 2 раза) под контролем ОАК, нитраты по потребности, инсулин Туджео 66 ЕД в 22.00, инсулин Актрапид по 13 ЕД перед завтраком, обедом и ужином.
5.Диспансерное наблюдение кардиолога, терапевта. В плане проведение КАГ.
6. Окончательное решение о назначении лекарственных препаратов принимает ВК медицинской организации.

***08 .09.2023 г 12.00.***

Для справок
г.Ангарск, Иркутская область

14134

обследовании в кардиологическом отделении с 02.08.2023 по 15.08.2023.

**Диагноз:**

ИБС Нестабильная стенокардия GRACE126средний риск Нарушение проводимости по типу приходящей А/В блокады 2 ст 2 типа от 03.08.2023. КАГ от 03.08.2023-стеноз среднего сегмента ПНА, стентирование ПНА 1м стентом с лекарственным покрытием.
ХСН I с сохраненной ФВ 51%. ФК II.
Гипертоническая болезнь III стадия, неконтролируемая риск IV (ИБС ,пол, возраст, СД, ГЛЖ.СКФ 82мл/мин дислипидемия) Неконтролируемое течение. Анемия средней степени тяжести, неуточненная. Сахарный диабет 2 тип. ИЦУ HbA1c меньше 8%. Мочевая инфекция.
**Состояние при выписке:** удовлетворительное, дыхание проводится во все отделы, хрипов нет. ЧДД 18 в минуту. Тоны сердца ритмичные. А/Д 120/80 мм рт .ст. ЧСС 75 уд. в минуту. Живот мягкий, безболезненный. Стул в норме, диурез в норме. Клинически: стабильная стенокардия напряжения ФК II.

**Проведенное обследование:**
**Биохимический анализ крови** от 02.08.2023: Общий белок - 63,41 г/л. Глюкоза - 5,58 ммоль/л. Билирубин общий - 9,0 мкмоль/л. Амилаза крови - 84,0 ед/л. ККМВ- 29,0 ед/л. Мочевина - 5,76 ммоль/л. Креатинин - 103,09 мкмоль/л. К плазмы - 4,9 мм/л. Na плазмы - 137 ммоль/л. Хлориды - 104 ммоль/л. Са плазмы - иониз 1,17 ммоль/л
**Биохимический анализ крови** от 02.08.2023: Тропонин I - <0,10 нг/мл
**Биохимический анализ крови** от 03.08.2023: Глюкоза - 6,43 ммоль/л. К плазмы - 4,3 мм/л. Na плазмы - 141 ммоль/л. Хлориды - 106 ммоль/л. Са плазмы - иониз 1,12 ммоль/л
**Биохимический анализ крови** от 03.08.2023: ALT - 12,1 ед/л. AST - 12,1 ед/л. Мочевая кислота - 606,5 ммоль/л. холестерин общий - 4,0 ммоль/л. триглицериды - 1,8 ммоль/л. ЛПНП - 2,3 ммоль/л. ЛПВП - 1,1 ммоль/л. СРБ - 31,2 мг/л
**Биохимический анализ крови** от 03.08.2023: Альбумин - 39,5 г/л. Ферритин - 34,4 нг/мл . ALT - 11,1 ед/л. AST - 8,2 ед/л. Щелочная фосфатаза- 80,9 ед/л. Мочевая кислота - 650,1 ммоль/л. холестерин общий - 3,7 ммоль/л. триглицериды - 2,2 ммоль/л. ЛПНП - 2,4 ммоль/л. ЛПВП - 0,9 ммоль/л. Fe - 4,6 мкмоль/л. СРБ - 27,6 мг/л
**Биохимический анализ крови** от 03.08.2023: К плазмы - 4,3 мм/л. Na плазмы - 137 ммоль/л. Хлориды - 103 ммоль/л. Са плазмы - 1,21 ммоль/л
Группа крови от 02.08.2023: Группа крови: АВ(IV) Rh фактор: Rh фактор: положительный. фенотип: ccДEe. Антитела Kell: отр
**Исследование** от 03.08.2023: лдг 183,7 г г т п 50,1 трансф 3,47
**Коагулограмма** от 02.08.2023: МНО: 1,8. АЧТВ: 61с
**Коагулограмма** от 02.08.2023: МНО: 1,6. АЧТВ: 49с
**Коагулограмма** от 03.08.2023: МНО: 1,4. АЧТВ: 55с
**Коагулограмма** от 03.08.2023: МНО: 1,4. АЧТВ: 31,0
**Коагулограмма** от 03.08.2023: Протромбиновое отношение : 1,6. МНО: 1,6. АЧТВ: 100
**ОАК** от 02.08.2023: гемоглобин - 79 г/л, эритроциты - 2,94 x10x12/л. цветовой показатель- 0,806122448979592. Гематокрит: 24,1 % . Лейкоциты - 7,67 x10x9/л. Тромбоциты - 189 x10x9/л. палочкоядерные - 2 % . сегментоядерные- 85 %. лимфоциты - 8 %. Моноциты - 5 %. СОЭ - 15 мм/ч
**ОАК** от 07.08.2023: гемоглобин - 90 г/л, эритроциты - 3.45 x10x12/л. цветовой показатель- 0,782608695652174. Гематокрит: 29.1 % . Лейкоциты - 4.99 x10x9/л. Тромбоциты - 220 x10x9/л. палочкоядерные - 1 % . сегментоядерные- 68 %. лимфоциты - 19 %. Моноциты - 10 %. Эозинофилы - 2 %. СОЭ - 63 мм/ч. Анизоцитоз - сл. выр., гипохр. сл. выр.
**ОАМ** от 03.08.2023: цвет с/ж. прозрачность: мут.. удельный вес - 1015. Белок отр г/л. Сахар - отр ммоль/л. Лейкоциты - 70-75 в п/зр. . Эритроциты неизменённые - 2-3 в п/зр. . Эпителий плоский - 3-5 в п/зр. . ацетон - отр
**ОАМ** от 03.08.2023: цвет сж. прозрачность: мут. удельный вес - 1020. реакция - кислая. Белок 0,02 г/л. Сахар - 12,6 ммоль/л. Лейкоциты - сплошь в п/зр. . Эритроциты неизменённые - 4-8 в п/зр. . ацетон - отр. Слизь - ++. Бактерии - ++
**ОАМ** от 10.08.2023: цвет с/желт. прозрачность: мутн. удельный вес - 1025. реакция - кислаяреакция - 5,0. Белок 0,081 г/л. Сахар - отр ммоль/л. Лейкоциты - 100 /мкл в п/зр. . Эритроциты - 31 /мкл в п/зр. . Эпителий плоский - 21 /мкл в п/зр. . ацетон - отр. Цилиндры гиалиновые - 2 /ПНУ в п/зр. . соли - оксалаты++. Грибки - ++
**ОАМ** от 14.08.2023: цвет с/желт. прозрачность: прозр. удельный вес - 1020. реакция - кислаяреакция - 5,0. Белок 0,038 г/л. Сахар - 28,0 ммоль/л. Лейкоциты - 33 /мкл в п/зр. . Эритроциты - 1 /мкл в п/зр. . Эпителий плоский - 1 /мкл в п/зр. . переходный - 1 /мкл в п/зр. . ацетон - отр. Цилиндры гиалиновые - 2 /ПНУ в п/зр. . Грибки - +/-
**Пробы мочи** от 04.08.2023: СКФ - 53 мл/мин;
РМП от 03.08.2023: **Сифилис РМП** - отрицательный № от от 03.08.2023 ;
**Сахар крови** от 02.08.2023: время 21:00 глюкоза глюкоза 7,18 ммоль/л. время 24:00 глюкоза глюкоза 6,04 ммоль/л
**Сахар крови** от 03.08.2023: время 09:00 глюкоза глюкоза 5,5 ммоль/л. время 12:00 глюкоза глюкоза 8,6 ммоль/л. время 15:00 глюкоза глюкоза н/н ммоль/л. время 18-00 глюкоза глюкоза 5,3 ммоль/л

**Сахар крови** от 04.08.2023: время 08:00 глюкоза глюкоза 9,1 ммоль/л. время 11:00 глюкоза глюкоза 8,5 ммоль/л. время 13:00 глюкоза глюкоза 10,6 ммоль/л. время 15:00 глюкоза глюкоза 10,5 ммоль/л. время 17:00 глюкоза глюкоза 9,1 ммоль/л. время 20:00 глюкоза глюкоза 7,8 ммоль/л
**УЗИ** от от 03.08.2023 (Брюшная полость): Заключение: Диффузные изменения в паренхиме печени.Диффузные изменения в поджелудочной железе.
**Осмотр окулиста** от 09.08.2023: **Диагноз:** Диабетическая непролиферативная ретинопатия, гипертоническая ангиопатия, неполная осл. катаракта об. глаз
**УЗИ** от от 09.08.2023 (Почки и мочевой пузырь): Заключение: Неспецифические изменения в паренхиме почек. Кисты правой почки.
**Рентгенография органов грудной клетки** от 02.08.2023: **Исследование**: На обзорной рентгенограмме грудной клетки видимые кости не изменены; легкие без видимой патологии, сердце увеличено влево, аорта склерозирована.
**ЭКГ** от 02.08.2023: Заключение: **ЭКГ**- ритм синус 60 уд\мин. ЭОС не отклонена. Неспецифические нарушения реполяризации в верхушечнобоковой стенке
**ЭКГ** от 03.08.2023: Заключение: **ЭКГ**- AV блокада IIст IIтипа 2:1 с чжс 40 уд\мин. ЭОС не отклонена.В остальном без динамики
**ЭКГ** от 04.08.2023: Заключение: **ЭКГ**- ритм синус. с чсс 84 уд. в мин., ЭОС направлена горизонтально, ГЛЖ, AVБ II ст. I типа
**ЭКГ** от 10.08.2023: Заключение: **ЭКГ**- син брад 55 уд\мин ЭОС не откл Эпизод АВБ IIст II тип в ост без дин-ки
**Эхо КГ** от 02.08.2023:Полости не расширены . Ао 2.5 см, ЛПр 4.6х4.9 см, ПрЖ 3.5 см, КДР 97 см, КСр 47 см, Аорта без особенностей. Аортальный клапан трехстворчатый. Створки изменены, створки утолщены. гиперэхогенные. Систолическое расхождение створок 0.7 см. Митральный клапан: створки изменены, утолщены, гиперэхогенные, движение дискордантное, расхождение створок 1.5. Гипертрофии миокарда ЛЖ есть, МЖПд 1.2 см. ТМЗС ЛЖд 1.2 см. Сократительная функция удовлетворительная, УО 50 мл. ФВ 51,5 %. Зоны акинезии, гипокинезии не выявлены. В перикардиальной сумке свободная жидкость не лоцируется. Объемные образования в полостях не выявлены. Тип выброса: нормокинетический 0.9 м/с. Тип наполнения: промежуточный 1.0/0.6 м/с. Регургитации: не регистрируются ВУЛа: мсек.
Заключение: Атеросклероз.Дегенеративные изменения, кальцинаты АК, МК.Гипертрофия миокарда ЛЖ.Диастолическая дисфункция миокарда.
Операция 03.08.2023: **Транслюминальная баллонная ангиопластика и стентирование коронарных артерий** (A16.12.004.009). Установлено 1 стент в сосуд (сосуды). без подъема ST
Операция: ЧТКА со стентированием ПНА
Под местной анестезией Sol. Lidocaini 2% 2,0 мл выполнена пункция и катетеризация правой лучевой артерии по Сельдингеру. Установлен интродьюсер 6F. На коронарограммах стеноз среднего сегмента ПНА
Проводниковый катетер JL 3.5 6F селективно установлен в устье ЛКА.Коронарный проводник choice 0.014 , проводник проведен в дистальный сегмент ПНА. Выполнена предилатация балонным катетером neon 2.75x15мм , давлением 18атм. В область остаточного стеноза имплантирован стент с лекарственным покрытием firehawk 2.5*23mm давлением 18 атм, На контрольной коронарограмме позиция стента удовлетворительная, диссекции,дистальной эмболии нет .Кровоток по ПНА TIMI 3.

Проводниковый катетер и интродьюсер удалены. Наложена асептическая давящая повязка. Пациент транспортирована в отделение реанимации.
Рекомендовано - лечение в АРО
Контраст: омнипак - 150 мл ЭД - 3,1 мЗв

Операция 03.08.2023: **Коронарография** (A06.10.006). Правый тип

| | | |
|---|---|---|
| | Устье и ствол ЛКА | % стеноза |
| ПНА | Проксимальный сегмент | % стеноза |
| | Средний сегмент | 70 % стеноза |
| | Верхушечный сегмент | % стеноза |
| | Первая диагональная | % стеноза |
| | Доб. первая диагнональная | % стеноза |
| | Вторая диагональная | % стеноза |
| | Доб. вторая диагональная | % стеноза |
| ОА | Проксимальный сегмент | % стеноза |
| | Средний сегмент | % стеноза |
| | Межуточная артерия | % стеноза |
| | Первая ветвь тупого края | % стеноза |
| | Вторая ветвь тупого края | % стеноза |
| | Дистальный сегмент | % стеноза |
| | Первая задне-боковая артерия | % стеноза |
| | Вторая задне-боковая артерия | % стеноза |
| | Третья задне-боковая артерия | % стеноза |
| ПКА | Проксимальный сегмент | % стеноза |
| | Средний сегмент | % стеноза |
| | Дистальный сегмент | % стеноза |
| | Задняя нисходящая артерия | % стеноза |
| | Задне-боковая артерия | % стеноза |
| | Первая ветвь задне-боковой | % стеноза |
| | Вторая ветвь задне-боковой | % стеноза |
| | Третья ветвь задне-боковой | % стеноза |

Аллен тест на (D S) кисти отрицательный. После обработки операционного поля и анестезии кожи на 4см выше лучезапястного сустава в области a.radialis (D S) р-ром лидокаина 0,5%-2.0 мл с 1 попытки иглой 21G произведена пункция лучевой артерии. В просвет артерии проведен проводник .020inc и по нему установлен трансрадиальный интрадьюсер 6F.
Левая коронарография. Через интрадьюсер в аорту введен катетер TIG II 4.0 5F селективно катетеризировано устье левой коронарной артерии. Выполнена левая коронарография в 5 проекциях.
Правая коронарография. селективно катетеризировано устье правой коронарной артерии. Выполнена правая коронарография в 2 проекциях.
Исследования завершены. Осложнений нет. Катетер, интрадьюсер удалены. Гемостаз, давящая асептическая повязка на место пункции.
После исследования режим постельный, контроль гемостаза. В течение 2 часов контроль ЧСС, АД. Давящая повязка может быть убрана не ранее чем через 4 часа.
Общее количество контраста ультравист- 150 мл.
Суммарная лучевая нагрузка- 3,1 мЗв
Заключение - стеноз среднего сегмента ПНА
Рекомендации - ЧТКА со стентированием ПНА
**Проведенное лечение:** режим общий, диета овд, Аторвастатин 80 мг 1р, Р-р Гепарин 1 тыс ЕД в час в/в,, Tab. Ac. Acetilylsolyciliisi 75 мг 1р и, Таб. Клопидогрель 75мг х 1р/д ( нагрузочные дозы получила ) Бисопролол - отменить .Лозартан 12.5 мг 1р Спиронолактон 25 мг 1р Омепрозол 40 мг 1р , Нолицин 400 мг 2р. КАГ показан

**Рекомендовано:**
Наблюдение участкового терапевта, кардиолога, эндокринолога по месту жительства.
ХМ ЭКГ в плановом порядке амбулаторно
Консультация гематолога, контроль ОАК
Целевое АД менее 130/80 мм.рт., ЛПНП менее 1.4 ммоль/л.
Аторвастатин 80мг 1раз в день на ночь
Ацетилсалициловая кислота (аспирин) 75-100мг 1раз в день после еды.
Клопидогрель 75 мг 1р/д после ужина в течение года
лизиноприл 1,25 мг утром 1р/д
Торасемид 5 мг утром 1р/д
Изокет 2дозы под язык при ангинозных приступах.
**Прием препаратов постоянно, ежедневно.**
Гипохолестериновая диета, контроль артериального давления, пульса, рациональный режим физических нагрузок, отказ от вредных привычек.
Окончательное решение о назначении лекарственных средств принимается врачебной комиссией медицинской организации по месту прикрепления.
Заверенная копия выписного эпикриза направлена в поликлинику по м\ж.
ЭВН. в больничном листе не нуждается, пенсионер.

ознакомлен(а) с информацией указанной в выписном эпикризе. Со мной в доступной форме проведена беседа об особенностях течения заболевания, возможных осложнениях, необходимости выполнения всех рекомендаций. Я задал(а) все интересующие меня вопросы, касающиеся моего здоровья лечащему врачу и получил(а) на них понятные мне ответы в полном объеме.
Претензий к работе отделения не имею.

Дата___15.08.2023_ Подпись

- В кардиологической практике наблюдается частая недооценка коморбидности, включая болезни клапанов сердца и других систем, даже с неблагоприятным ближайшим прогнозом.
- Лабораторные тесты, выполненные разными специалистами и учреждениями нередко существенно различаются.
- Болезни сердца требуют мониторирования основных параметров и своевременной коррекции лечения.
- Прогностические шкалы помогают в принятии эффективных клинических решений, но требуется знание ограничений шкал и учет других предикторов неблагоприятных событий .